





VIDEO DE COMPLICACIONES EN CIRUGÍA DE GLAUCOMA

John J. Aristizábal Gómez
Medellín, Marzo 9 de 2010



- 
- “Los enfermos portadores de glaucoma son felices hasta que aparecemos los oftalmólogos.”

- 
- Una posibilidad es llenarlo de medicamentos que afectan la calidad de vida, en el mejor de los casos.
 - La segunda posibilidad es operarlo y llevar de por vida “una ampolla” en su ojo, con todo lo que esto significa.

Primer caso: Ruptura de ampolla filtrante

- Paciente de 74 años, operada de facotrabe hace 3 años con MMC, 0.2 mg
- Consulta de urgencia por epífora, disminución de visión y sensación de cuerpo extraño.
- Al exámen: A:V 20/400, ampolla con ruptura conjuntival y filtración, tono cero

Que hacer?

- Sangre autóloga.
- Puntos en X
- Argón laser
- Resección ampolla filtrante y descenso conjuntival
- Deseptelización de ampolla y descenso
- Deseptelización de ampolla y colocación injerto libre

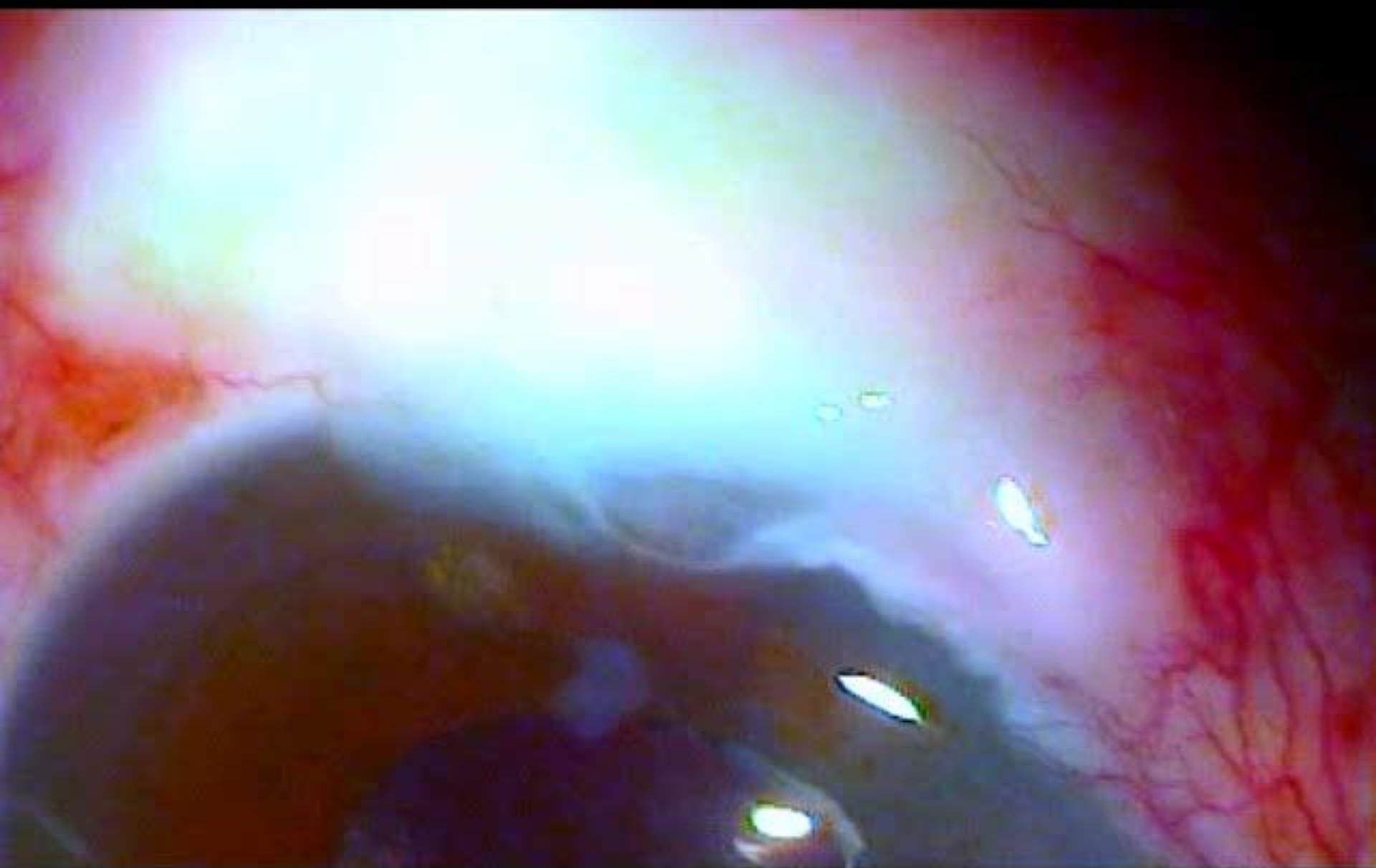
Ruptura ampolla filtrante

- Que hacer:
- 1. Inyección sangre autóloga
- 2 . Láser Argón
- 3. Puntos en X
- 4.Descenso conjuntival

SEGUNDO CASO

AMPOLLA FILTRANTE REDUNDANTE

- Paciente de 67 años GCAA, sexo masculino, excavación de 100% od y 0.9 OI
- Cx filtrante hace 10 años con mmc
- Se queja de sensación de cuerpo extraño y se ve ampolla redundante, VER FOTO



Tercer caso faco postrabe

- Paciente de 48 años operada de trabeculectomia con mmc 0.2 mgrs.
- Hizo cámara anterior estrecha , se llevó a cirugía y se reforma C.A a los 3 días
- Presentó catarata subcapsular anterior central
- A los 3 meses se lleva a cirugía

TERCER CASO

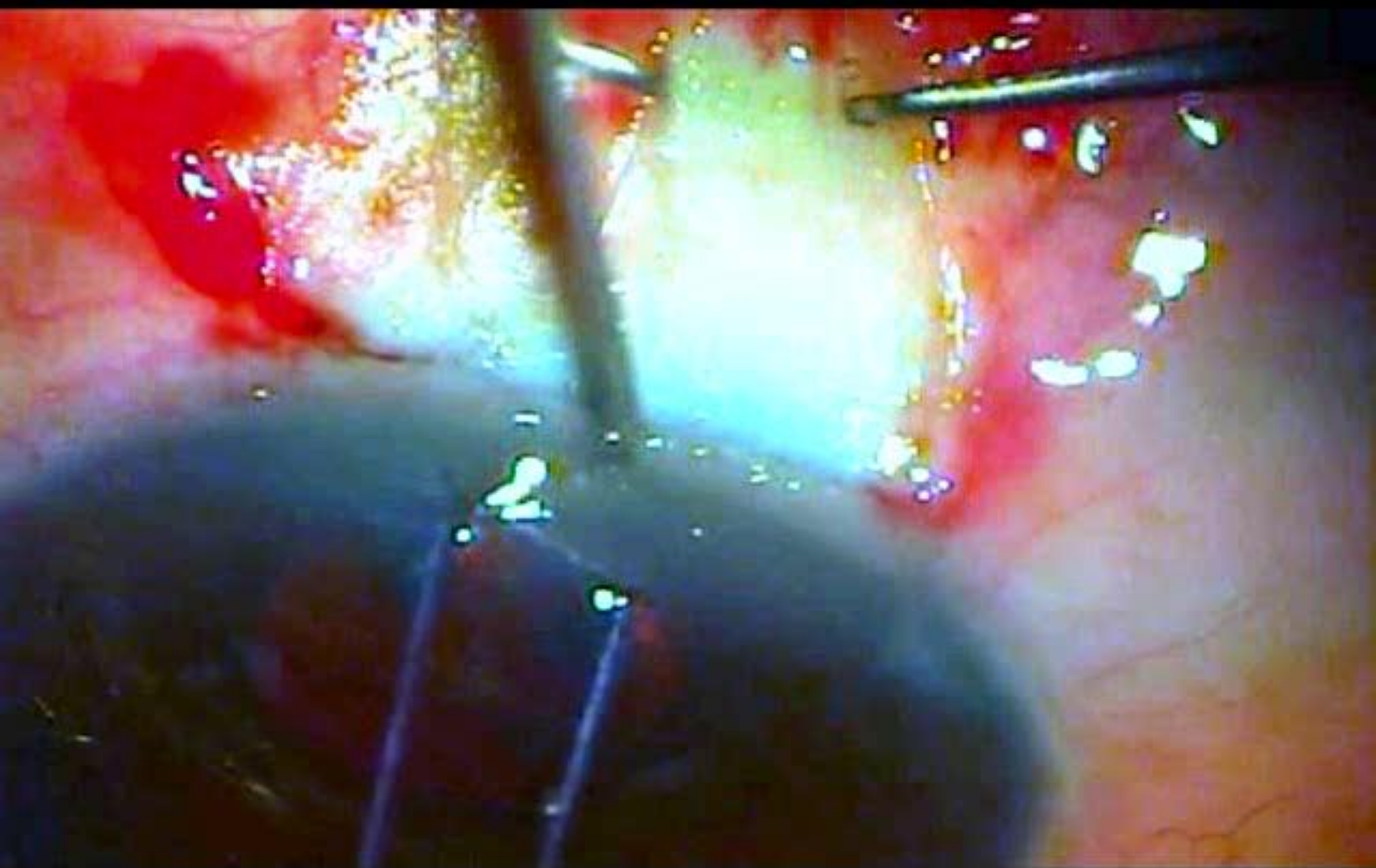
PERFORACION FLAP ESCLERAL

SUPERFICIAL

- Paciente de 67 años, sexo femenino, GCAA, en tto con timolol+dorzolamida
- Excavación 09%
- Ver csvs
- Pio 19
- Curva de pio oi: 19-22-24

PERFORACION FLAP ESCLERAL SUPERFICIAL

- Se decide llevar a cirugía: trabeculectomía + mitomicina al 0.2%
- VER CIRUGÍA



PERFORACION FLAP ESCLERAL SUPERFICIAL

- QUE HACER?

1. Suspender procedimiento.
2. Suspender abordaje ,suturar flap y hacer otro abordaje
3. Continuar cirugía y ver como sigue la cosa

PERFORACION FLAP ESCLERAL SUPERFICIAL

- QUE HACER?

Continuar cirugía y ver como sigue la
cosa



PERFORACION FLAP ESCLERAL SUPERFICIAL

CONTINUAR VIDEO





**PERFORACION FLAP ESCLERAL
SUPERFICIAL**

SUTURAR?



Perforacion flap escleral superficial

Parche escleral: Puede ser autólogo o de banco





PERFORACION FLAP ESCLERAL SUPERFICIAL

DISCUSIÓN





SEGUNDO CASO

AMPOLLA FILTRANTE REDUNDANTE

Que hacer?

QUE HACER?






SEGUNDO CASO

AMPOLLA FILTRANTE

REDUNDANTE

- Se decide lleva a cirugía

 - VER VIDEO
- 

TERCER CASO

CORTE DE TUBO DE VÁLVULA DE AHMED

Pcte de 65 años

Glaucoma secundario a uveitis

Revisión de segunda válvula

Al revisar la válvula se corta accidentalmente el tubo.



Tercer caso

Corte de tubo de válvula de
Ahmed

QUE HACER ?



Tercer caso

Corte de tubo de válvula de
Ahmed

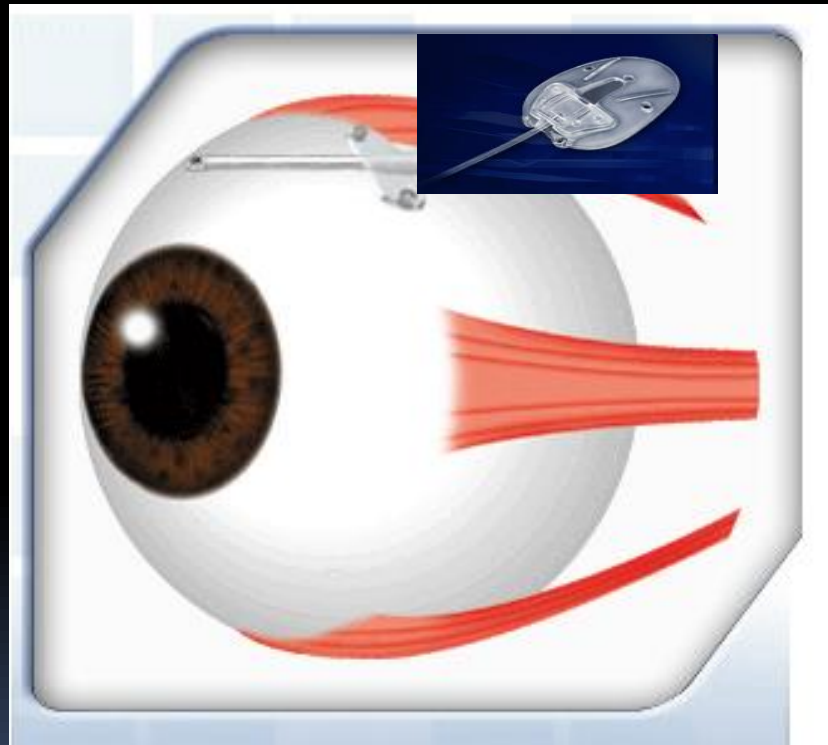
QUE HACER ?

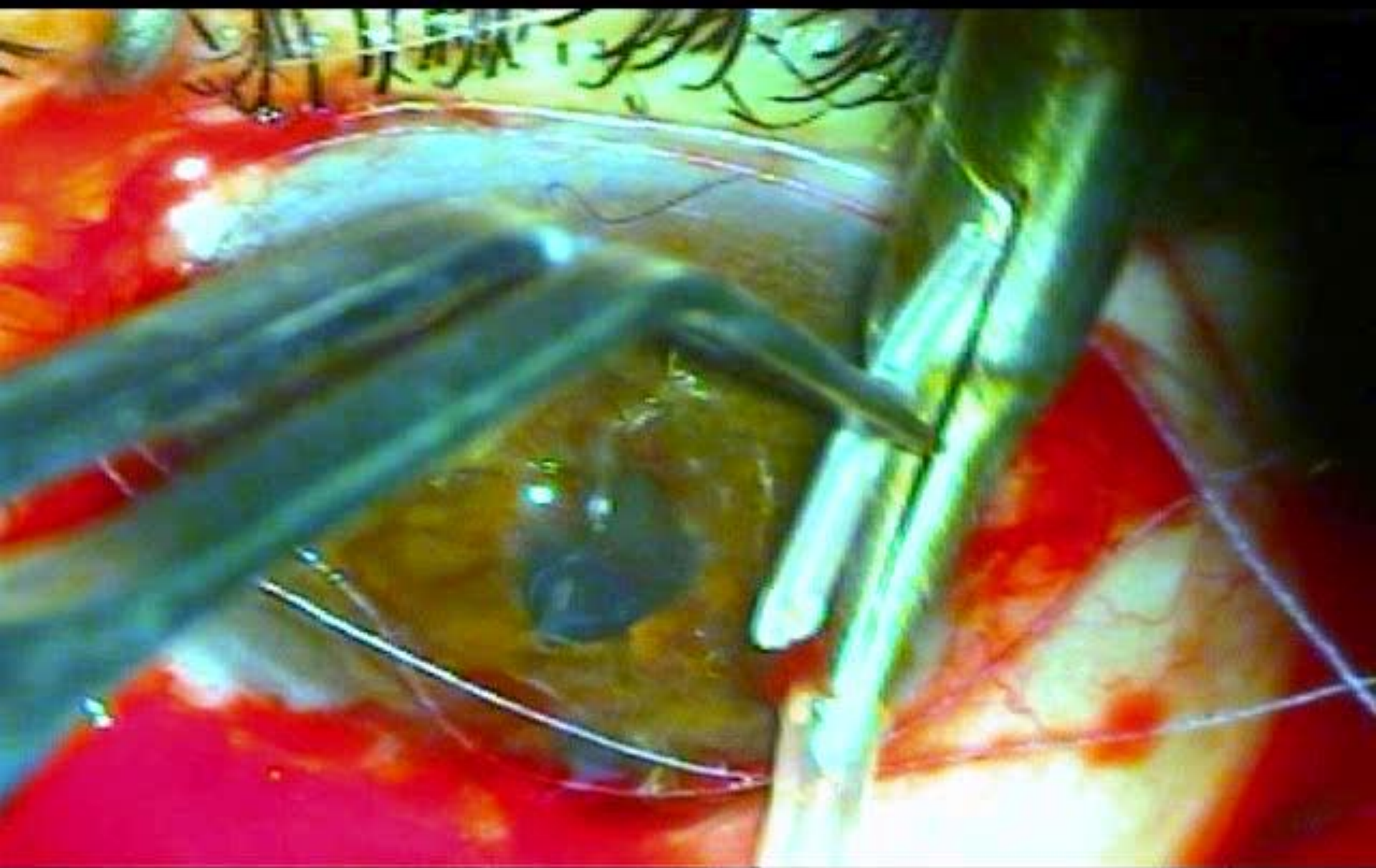
Se puede colocar tube extender



TERCER CASO

CORTE DE TUBO DE VÁLVULA DE AHMED





TERCER CASO

CORTE DE TUBO DE VÁLVULA de Ahmed

Costo tube extender: \$500.000

Se coloca sobre pedido; se demora 3 dias en
llegar

QUE HACER?



TERCER CASO

**CORTE DE TUBO DE VÁLVULA DE
AHMED**

VER VIDEO

