




John Jairo Aristizábal G.
OFTALMÓLOGO - GLAUCOMATÓLOGO

Casos clínicos Glaucoma
Diciembre 1 de 2006

Casos clínicos

Glaucoma



John J. Aristizábal G.

Docente postgrado U.P.B

Jefe Oftalmología H.P.T.U

H.P.T.U, Diciembre 1 de 2006

Caso clínico

Nº 1

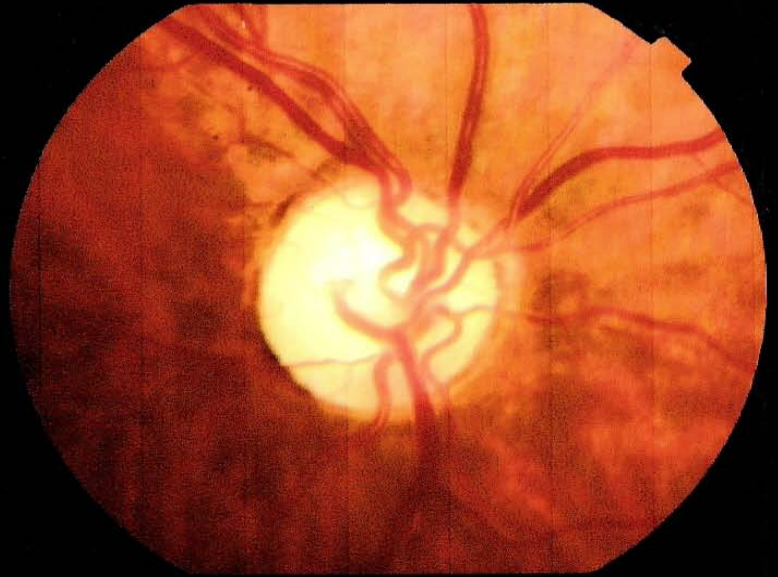
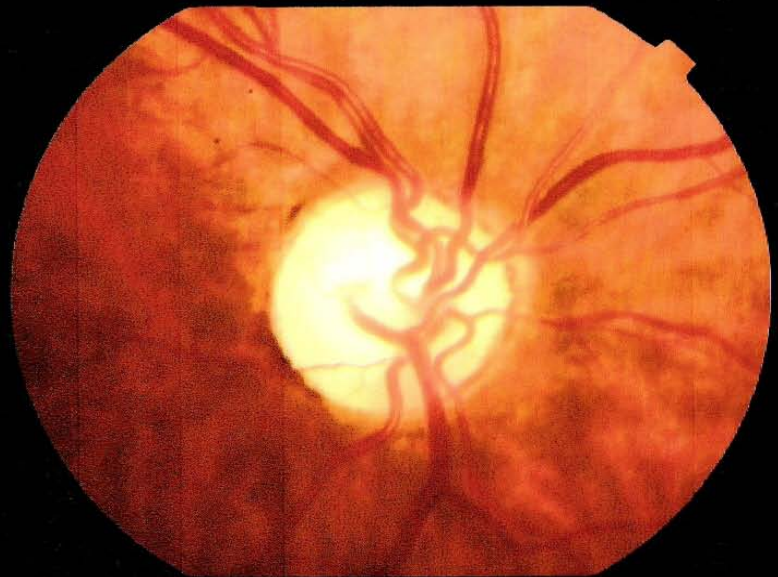
- Pcte. De 22 años, sexo masculino
- Excavación 07/06
- Atrofia peripapilar
- Pio 14/15
- Padre con glaucoma
- Ver exámenes

Patient: GOMEZ PINEDA, SERGIO
Physician:

ID: 8129140

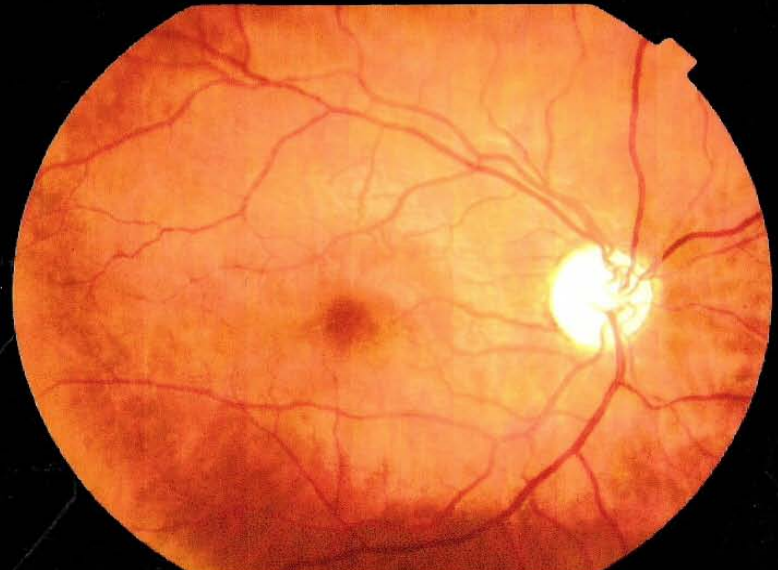
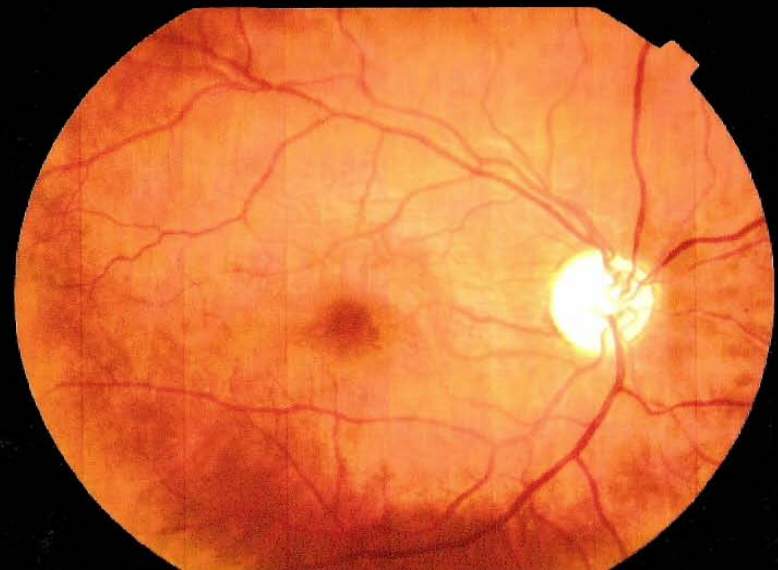
Procedure: Color

DATE: 03-31-2006



#5

#6

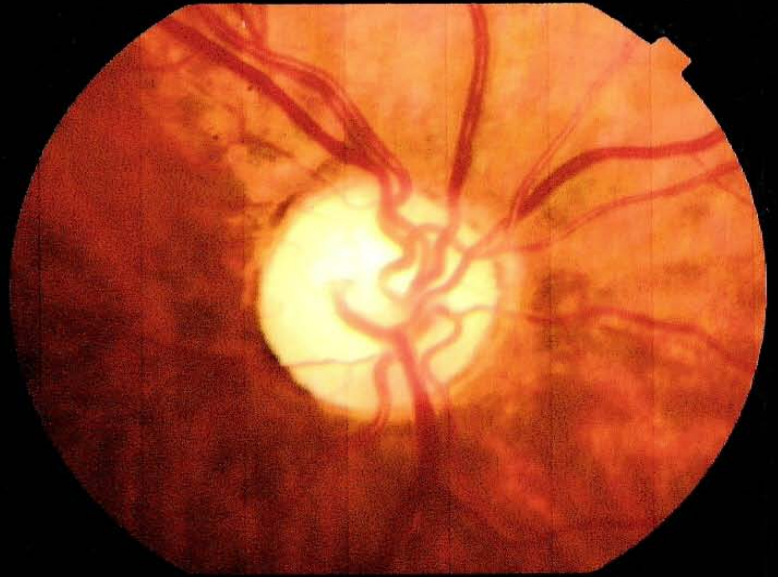
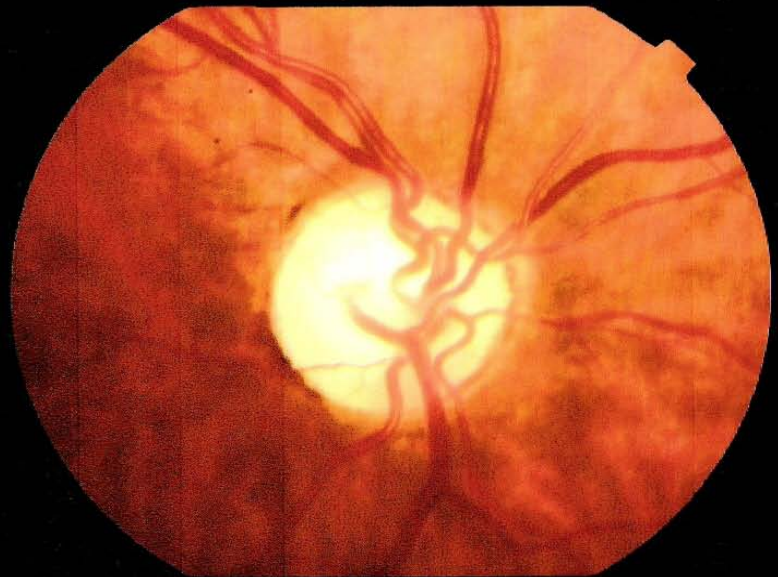


Patient: GOMEZ PINEDA, SERGIO
Physician:

ID: 8129140

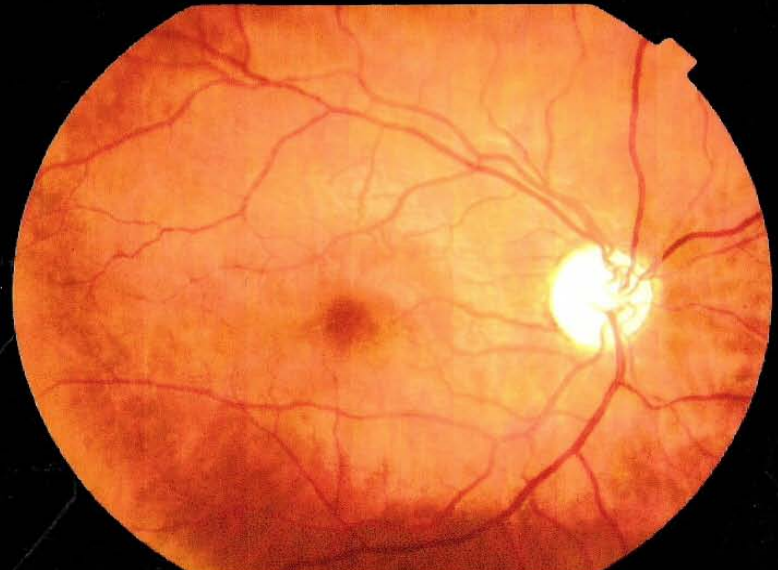
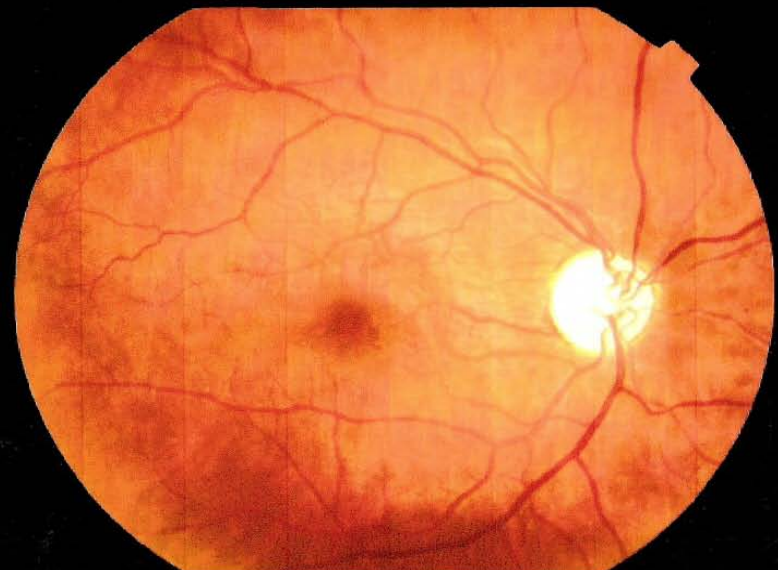
Procedure: Color

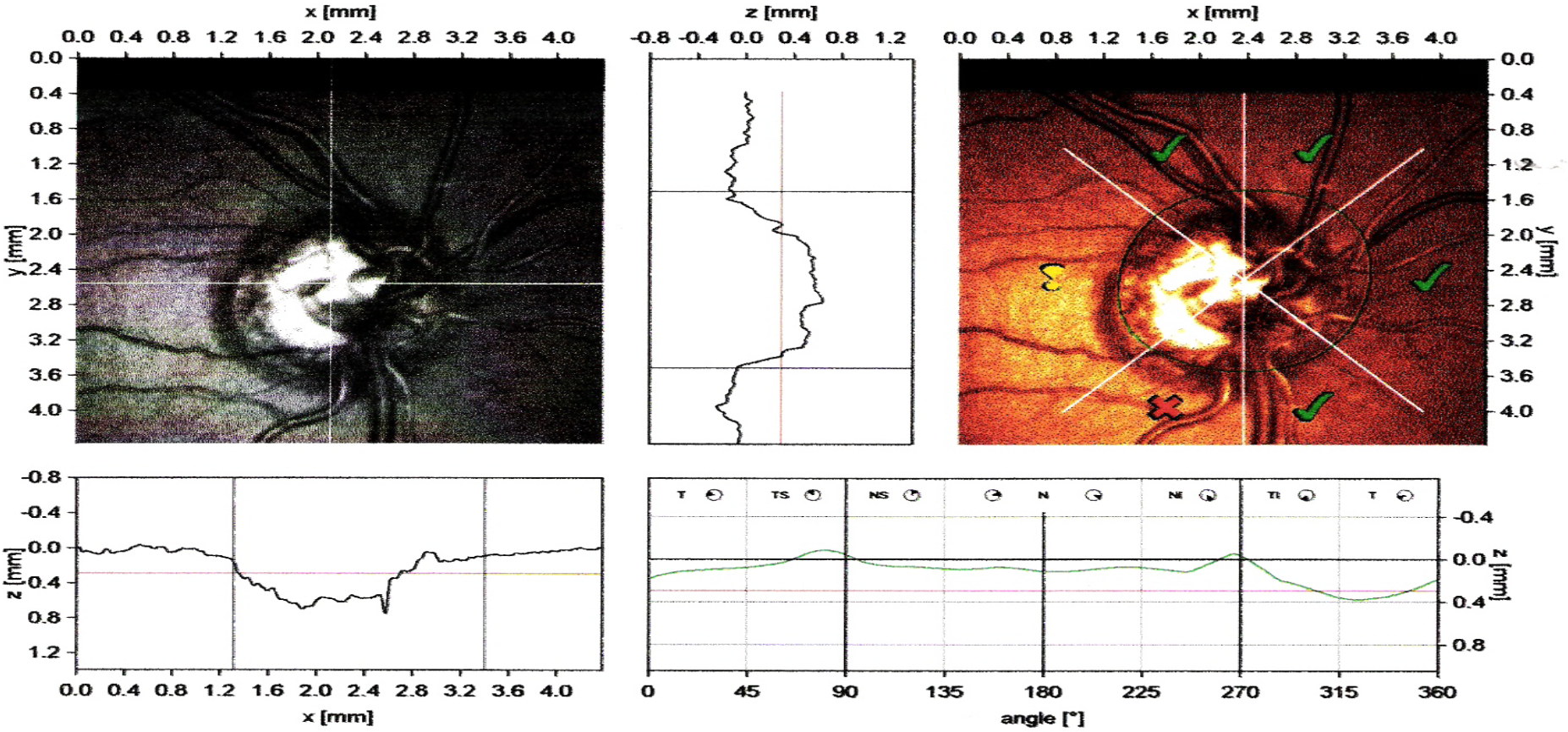
DATE: 03-31-2006



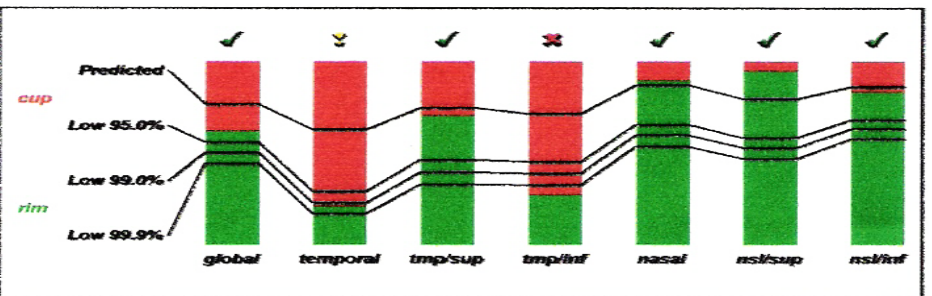
#5

#6

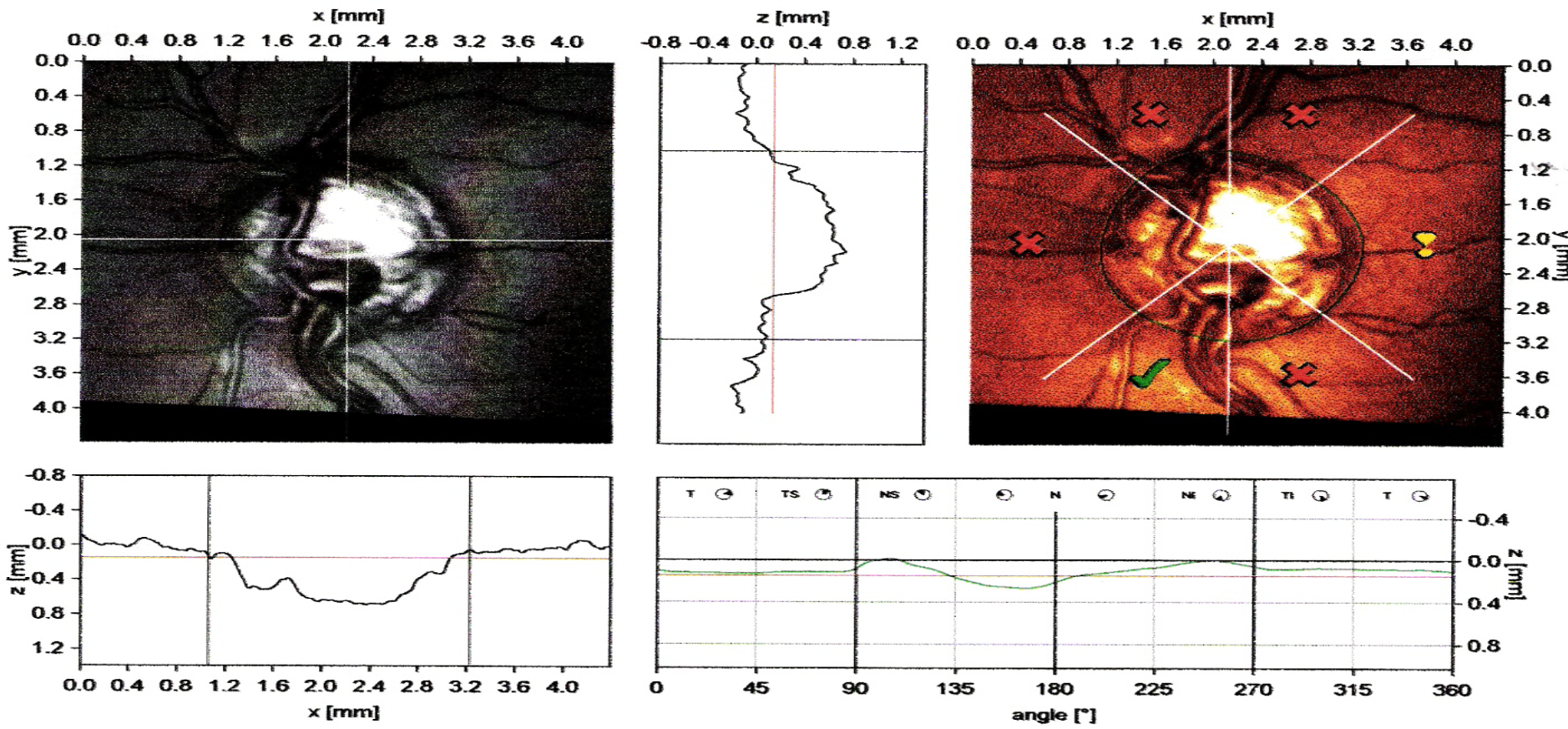




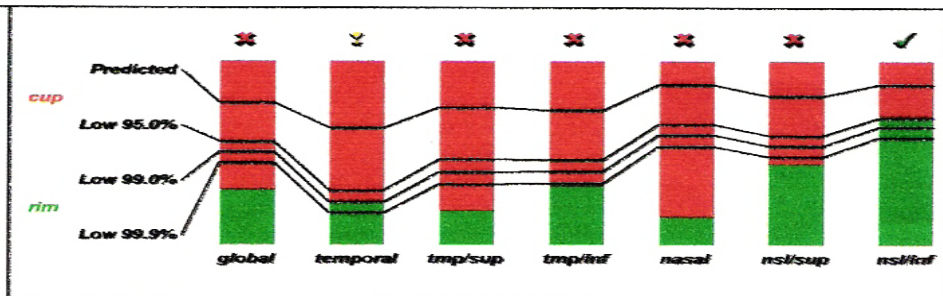
Stereometric Analysis ONH	Change
Disk Area	3.533 0.000 mm ²
Cup Area	1.323 -0.699 mm ²
Rim Area	2.210 0.699 mm ²
Cup Volume	0.248 -0.224 cmm
Rim Volume	0.459 0.322 cmm
Cup/Disk Area Ratio	0.375 -0.197
Linear Cup/Disk Ratio	0.612 -0.145
Mean Cup Depth	0.201 -0.032 mm
Maximum Cup Depth	0.511 -0.047 mm
Cup Shape Measure	-0.143 -0.031
Height Variation Contour	0.464 0.237 mm
Mean RNFL Thickness	0.179 0.106 mm



Comments:
 J.J. Aristizabal



Stereometric Analysis ONH	Change	
Disk Area	3.700	0.000 mm ²
Cup Area	2.568	-0.120 mm ²
Rim Area	1.132	0.120 mm ²
Cup Volume	0.699	-0.010 cmm
Rim Volume	0.115	0.018 cmm
Cup/Disk Area Ratio	0.694	-0.033
Linear Cup/Disk Ratio	0.833	-0.019
Mean Cup Depth	0.274	0.007 mm
Maximum Cup Depth	0.582	0.013 mm
Cup Shape Measure	-0.052	0.001
Height Variation Contour	0.281	-0.015 mm
Mean RNFL Thickness	0.040	0.005 mm



Comments:
J.J. Antizabal

OPERA: MIRADA/FONTO CIEGO

ESTRABLO: 111, BLANCO

DIAMETRO DE PUPILA: 5.0 MM

FECHA: 03-23-2006

PERDIDAS DE FIJACION: 0/15

FONDO: 31.5 ASB

AGUDEZA VISUAL:

HORA: 4:04 PM

ERRORES FALSOS POS: 0 %

ESTRATEGIA: SITA-STANDARD

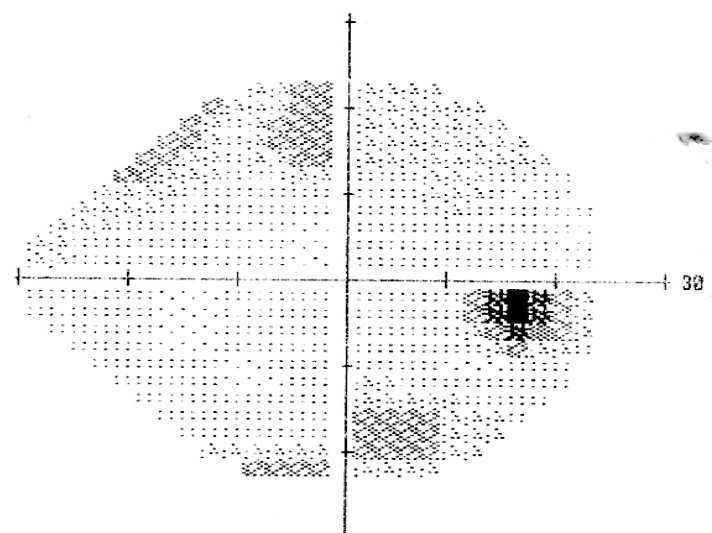
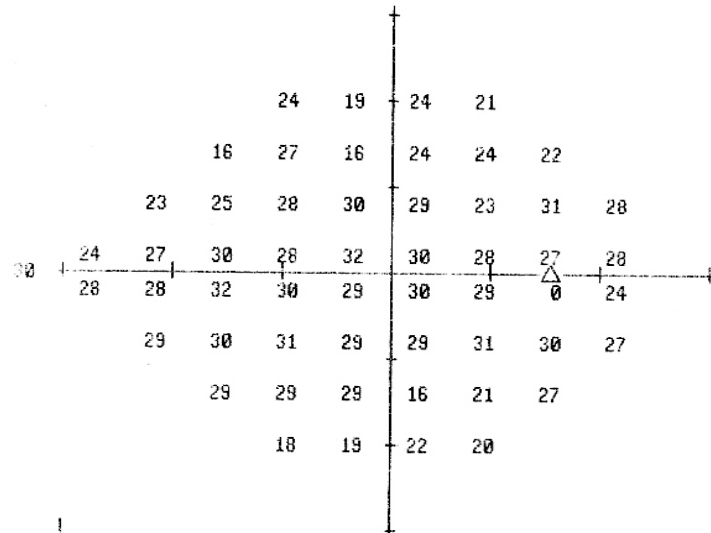
RX: DS DC X

EDAD: 21

ERRORES FALSOS NEG: 2 %


TIEMPO: 05:25

FOVEAL: 35 DB



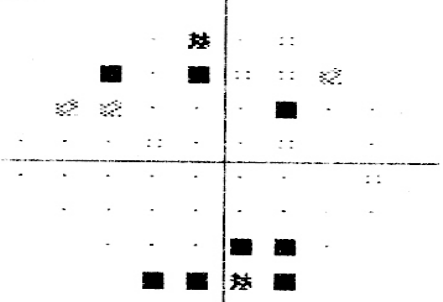
				-5	-11	-5	-8				
				-15	-5	-16	-7	-7	-9		
				-8	-7	-6	-4	-4	-10	-1	-4
				-6	-4	-3	-6	-2	-4	-6	-3
				-2	-4	-2	-4	-6	-5	-5	-8
				-2	-3	-2	-5	-5	-2	-3	-5
				-3	-4	-3	-16	-11	-4		
				-13	-12	-9	-12				

TOTAL DESVIACION



						-3	-8	-3	-6				
						-12	-3	-13	-5	-4	-7		
						-6	-5	-3	-1	-2	-8	1	-1
						-4	-2	-1	-3	0	-2	-4	-1
						1	-1	1	-1	-3	-2	-2	-5
						0	0	0	-3	-2	0	0	-3
						0	-1	-1	-14	-9	-2		
						-10	-10	-7	-9				

EJEMPLO DESVIACION



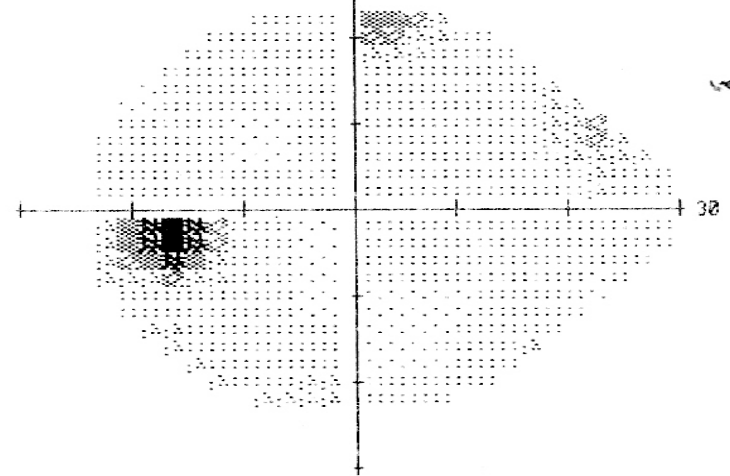
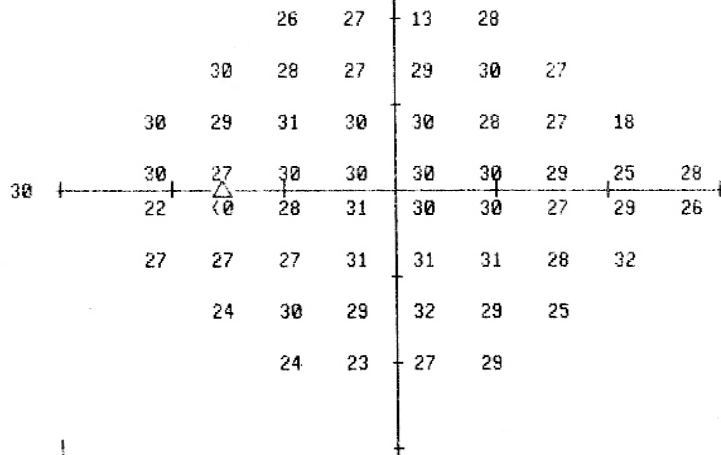
PHG FUERA DE LIMITES NORMALES

DM -5.83 DB P < 0.5%
DSM 3.92 DB P < 0.5%

< 5%

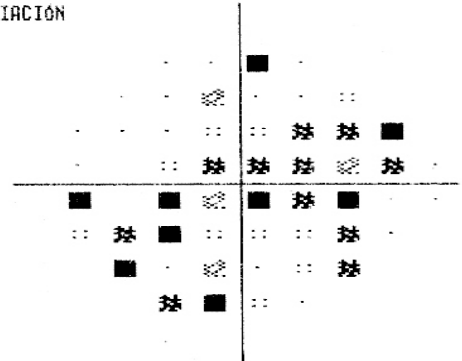
TIEMPO: 05:29

FOVEAL: 30 DB



	-3	-3	-17	-2					
	0	-3	-5	-2	-1	-4			
	-1	-3	-2	-3	-3	-5	-6	-12	
	-2	-4	-5	-5	-4	-4	-6	-2	
	-10	-6	-4	-5	-4	-6	-3	-3	
	-4	-6	-6	-3	-3	-3	-4	1	
	-8	-2	-4	-1	-4	-7			
	-7	-8	-4	-1					

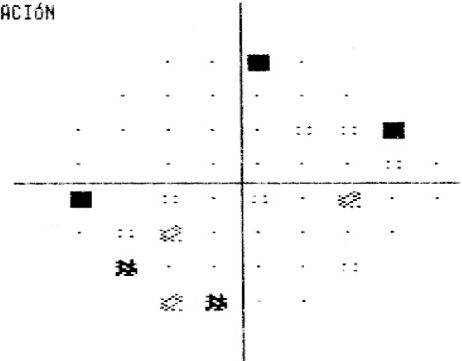
TOTAL
DESVIACIÓN



■ < 5%
 ▨ < 2%
 ▩ < 1%
 ■ < 0.5%

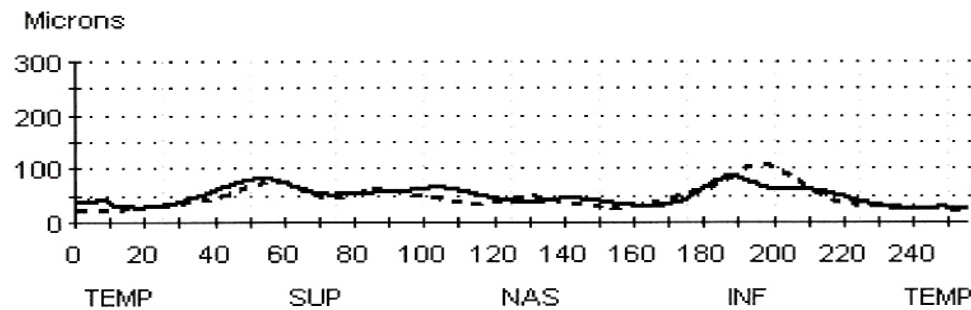
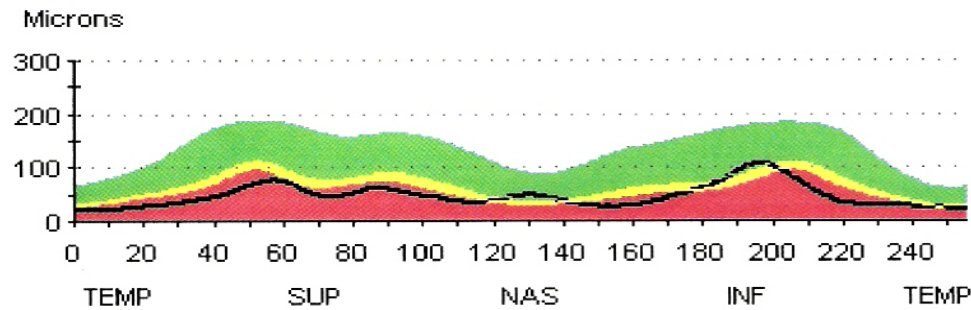
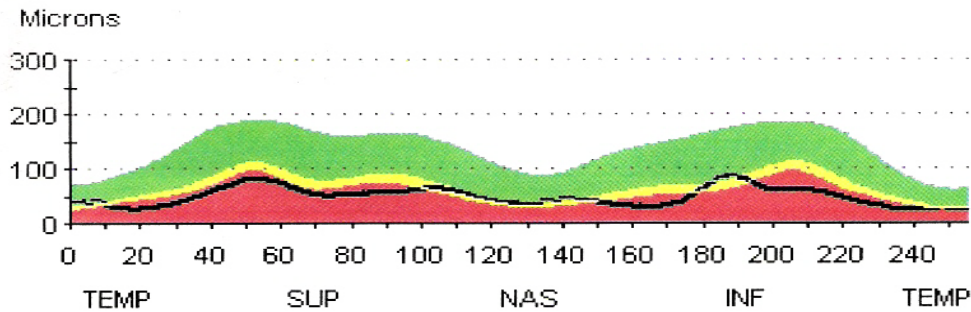
				-1	-1	-15	0				
				1	-1	-3	-1	0	-2		
				0	-1	0	-2	-2	-3	-4	-11
				0	-2	-3	-3	-2	-2	-4	0
				-8	-4	-2	-3	-3	-4	-1	-2
				-3	-4	-5	-2	-1	-1	-3	2
				-6	-1	-2	1	-2	-5		
				-5	-7	-2	0				

EJEMPLO
DESVIACIÓN



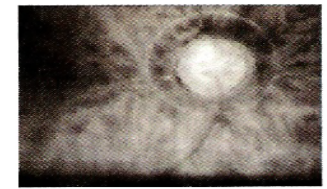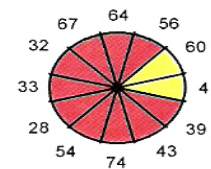
PHG
FUERA DE LIMITES NORMALES

DM -4.23 DB P < 0.5%
 DSM 2.68 DB P < 2%

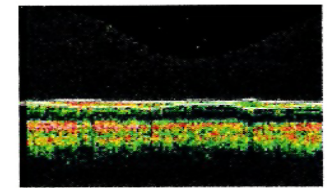
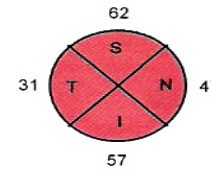


— OD - - - OS

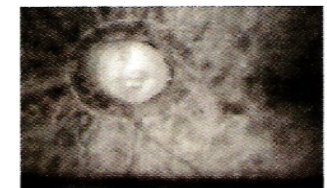
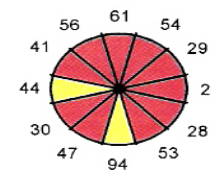
OD	Scans used	1, 2, 3
OS	Scans used	1, 2, 3



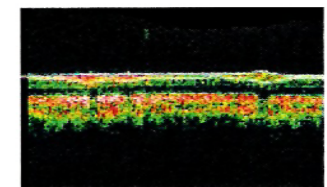
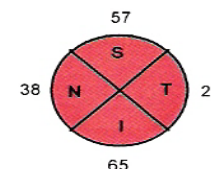
OD



Signal Strength (Max 10)	7
--------------------------	---



OS



Signal Strength (Max 10)	8
--------------------------	---

	OD (N=3)	OS (N=3)	OD-OS
lmax/smax	1.05	1.39	-0.34
smax/lmax	0.95	0.72	0.23
smax/tavg	2.65	2.91	-0.26
lmax/tavg	2.77	4.04	-1.26
smax/navg	1.75	2.02	-0.27
Max-Min	61.00	87.00	-26.00



Fisiopatología

- **Causa desconocida**
- **Teorías:**
- **Enfermedad de pequeños vasos.**
- **Vasoespasmos.**
- **Lámina estructuralmente débil**

Diferencias de GTN de pio alta



- A nivel general:
- Pctes con problemas cardiacos.
- Tinitus
- Jaquecas.
- Fenómeno de Raynaud.



Difer de GTN de pio alta

- A nivel ocular:
- Excavación menos profunda:
Saucerización.
- Atrofia peripapilar.
- Hemorragias del disco. Hasta 40% de ptes de GTN y repiten hasta en 64%. Y mas en región temporal inferior.
- Alteraciones campimetricas diferentes.

- 
-
- **“A mas baja presión ocular con daño del nervio en GTN; mayor es el problema circulatorio y menor el efecto de la pio”**



Es fácil bajar p.i.o en p.i.o altas pero no en el rango normal.

Hay otros factores diferentes a la p.i.o que a veces son mas relevantes y para bajar pio se necesita a veces métodos complicados en estos pctes.

La pregunta es en cuales pctes. esto se justifica



Curso clínico de GTN

- CsVs mejor que los discos.
- Lenta progresión y algunos no progresan. Si hay rápida pérdida del CV no es GTN.
- Remota posibilidad de ceguera.
- Peor en mujeres?



GTN vs POAG

- Excavación menos profunda en GTN.
- Mayor área del disco en GTN.
- Hemorragias del disco 5 veces mas que en GCAA con 64.5% de recurrencia en 32 meses.
- Factores sistémicos y oculares ya descritos.



PREGUNTAS?

1. Es la excavación patológica o fisiológica?

Estudio de campos visuales.

Estudios estructurales para descartar mega papila.

2. Es la excavación progresiva?


Estudios csvs y estructurales. El nervio inclinado puede dar alteración del c.v sin progresión.

3. Si la excavación es patológica y progresiva cual es el mejor tratamiento?

Estudio colaborativo GTN

AJO 1998 126: 486-497


- Comparación entre pctes. sin tto. y pctes. con reducción de 30% de presión y encontraron:
- Del grupo tratado 80% no empeoró en 5 años.
- Del grupo no tratado 40% no empeoró en 5 años.




Estudio colaborativo GTN

AJO 1998 126: 486-497

- **Lo anterior significa:**
- **40% de pctes. estaban relacionados con la presión.**
- **20% no tienen relación con la presión.**
- **40% causa desconocida.**

- 
-
- Lo anterior nos lleva a la conclusión:
 - En algunos pczes no es suficiente controlar la pio y se debe mejorar la perfusión ocular.
 - Algunos pczes no requieren tto y solo requieren observación.
 - En algunos pczes es beneficioso bajar la pio.



“Cuántas excavaciones aumentadas con alteraciones inespecíficas del cv estamos tratando y cuántos glaucomas de tensión normal real estamos tratando”



Revisión de Cochrane

- Se revisaron estudios de MEDLINE, EMBASE y BIOSIS
- Resultados:
- Se incluyeron 8 estudios en esta revisión.
- Se encontró beneficioso bajar la presión.
- Los resultados de antagonistas del calcio son alentadores pero no concluyentes.
- Los estudios que se concentran en efectos hemodinámicos no son relevantes en GTN

- 
-
- HEMOLEUCOGRAMA NORMAL
 - ESTUDIO DE ANTICUERPOS ANA NORMAL



- TAC CEREBRAL CONTRASTADO
NORMAL




- **ESTUDIO DOPLER CAROTIDEO
NORMAL**



Resonancia magnética cerebral.

- Adelgazamiento nervios ópticos
- Resto normal.



- DIAGNÓSTICO?



Historia clínica

- Paciente de 50 años, sexo masculino.
- Glaucoma de tensión normal en tto. con timolol- dorzolamida desde 2002 en forma irregular.
- A.V O.D 20/20 O.I 20/30-
- A.P de Cx. endotropia congénita hace 17 años O.I.
- Asimetría en la excavación: O.D 04/04
- O.I 07/06
- Ver exámenes

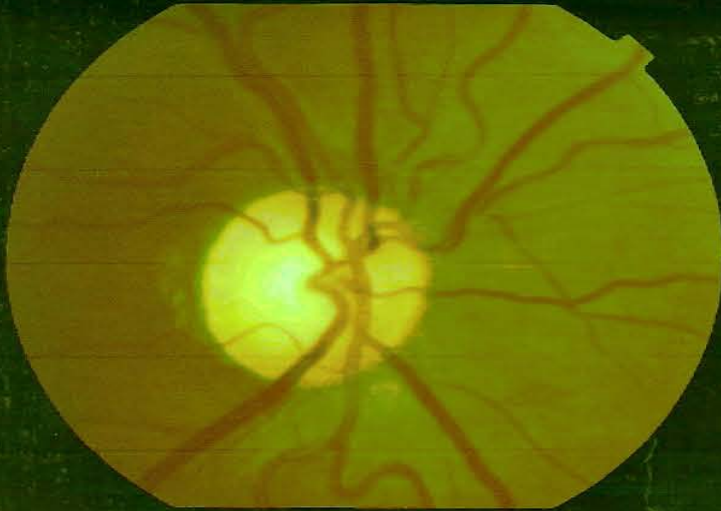
Clinica Oftalmologica de Antioquia

Calle 57 No 46-43 Argentina x Av. Oriental Medellin Colombia
Comm. 513 3531 Fax 513 23 55 A.A. 54831

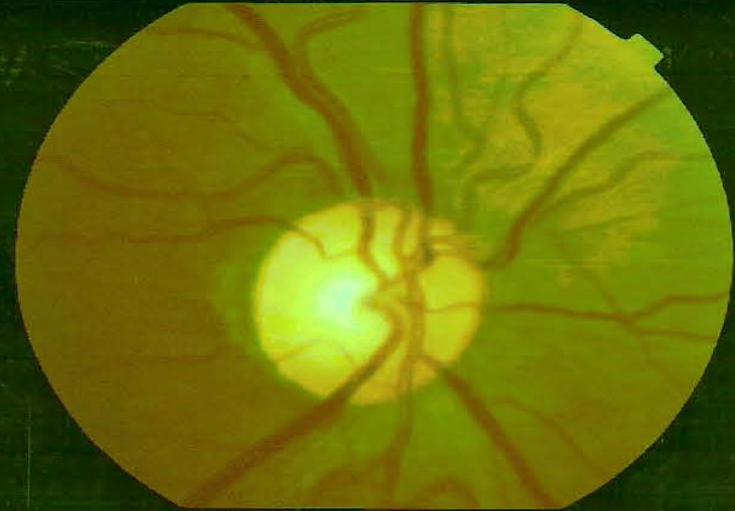Patient: HENAO HERNANDEZ, VICTOR JOSE: 3513725
Physician:

Procedure: Color

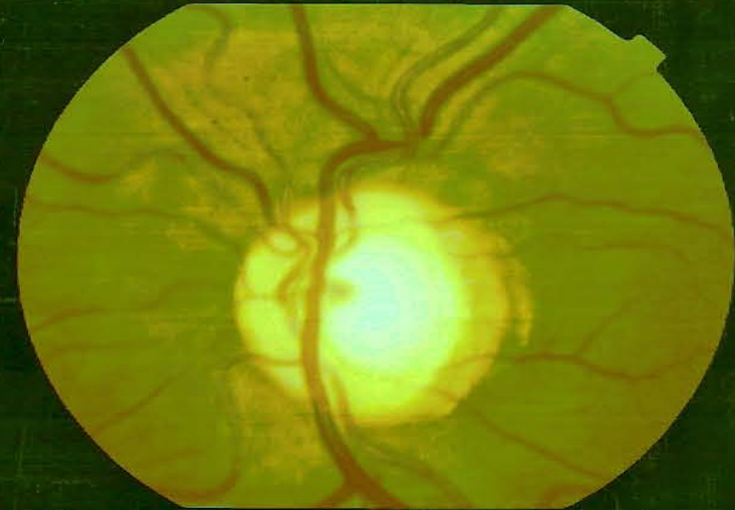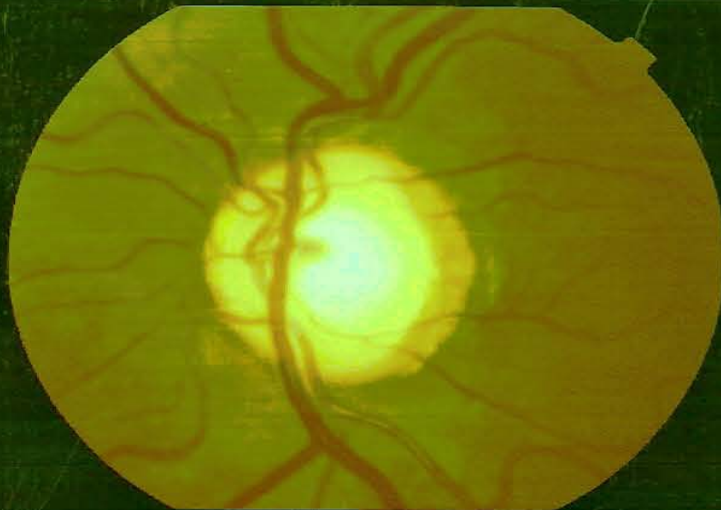DATE: 09-01-2006



#1



#2



Patient:

HENAO HERNANDEZ, VICTOR JOSE

Sex: male DOB: 23/May/1956 Pat-ID: ---

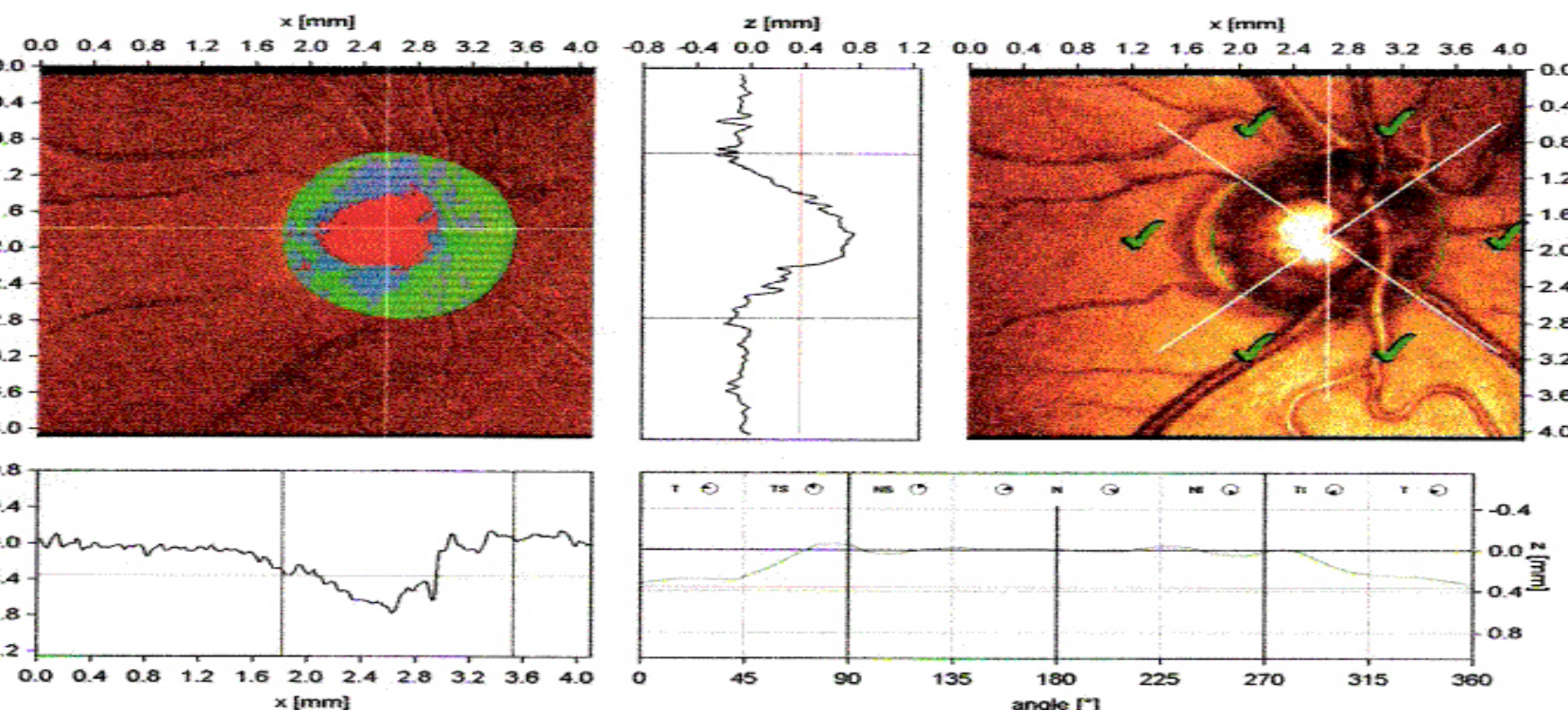
Examination:

Date: 5/Oct/2004

Scan:

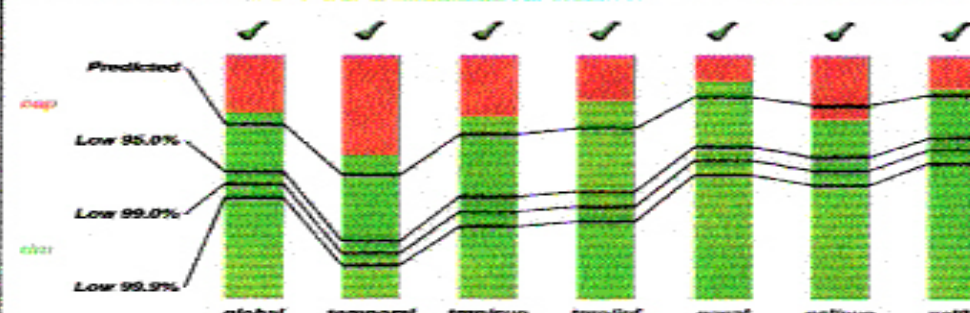
Focus: 3.00 dpt Depth: 3.50 mm Operator: BETTY HURTADO

OD



Stereometric Analysis ONH

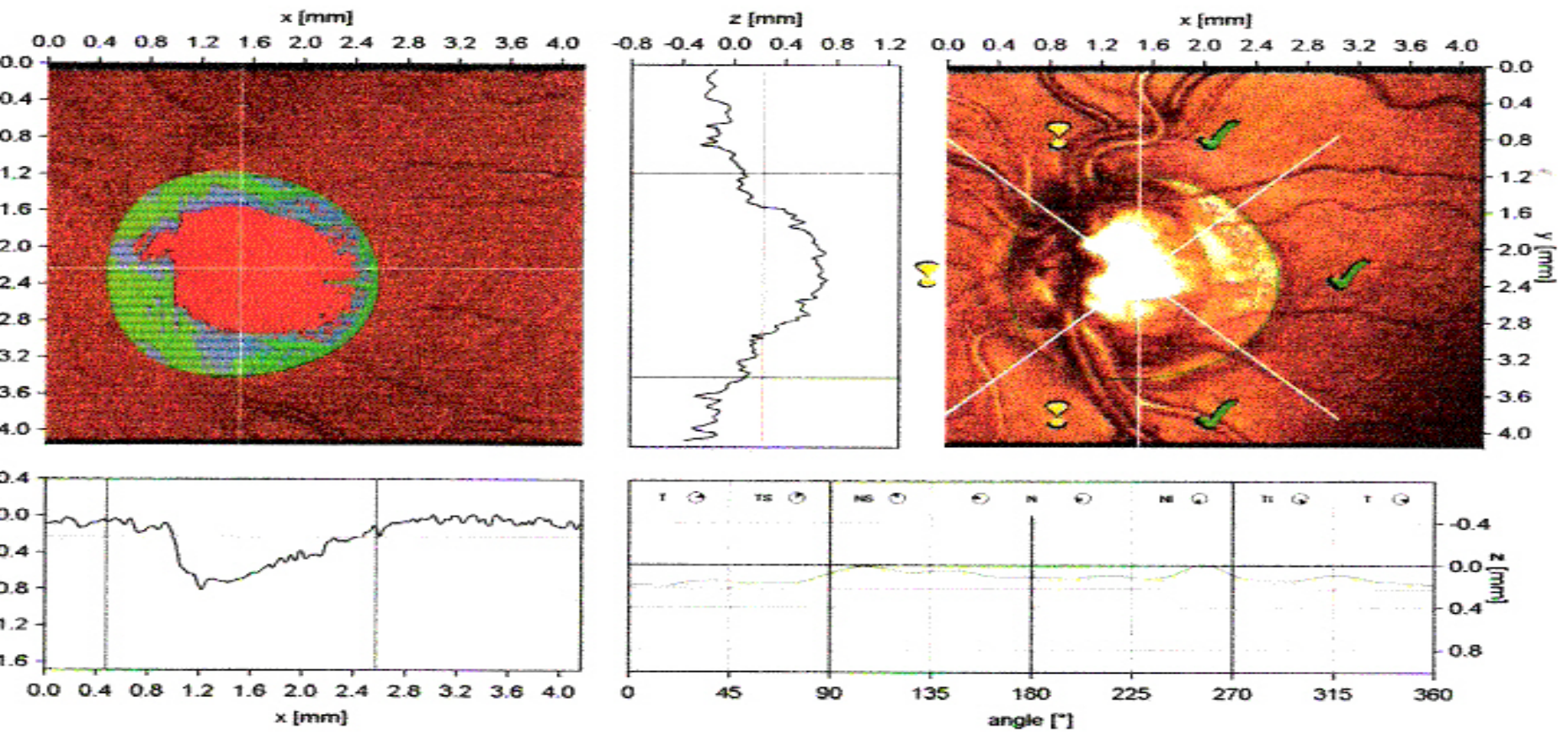
Disk Area	2.534 mm ²
Cup Area	0.575 mm ²
Rim Area	1.959 mm ²
Cup Volume	0.100 cmm
Rim Volume	0.568 cmm
Cup/Disk Area Ratio	0.227
Linear Cup/Disk Ratio	0.476
Mean Cup Depth	0.228 mm



Examination:

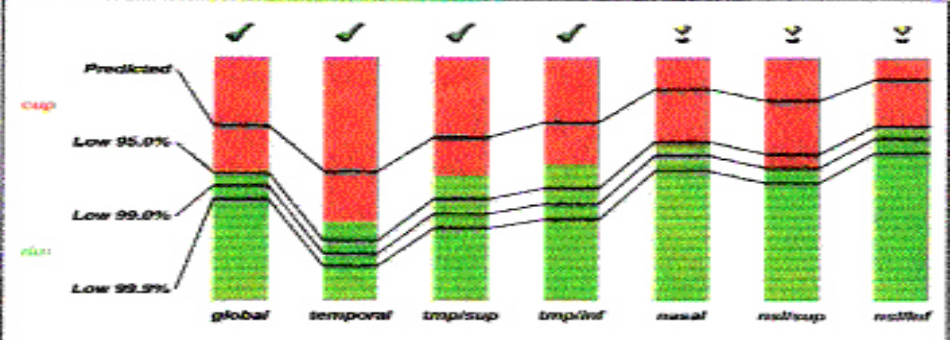
Date: 5/Oct/2004

Focus: 3.00 dpt Depth: 3.75 mm Operator: BETTY HURTADO



Stereometric Analysis ONH

Disk Area	3.797 mm ²
Cup Area	1.755 mm ²
Rim Area	2.043 mm ²
Cup Volume	0.428 cmm
Rim Volume	0.268 cmm
Cup/Disk Area Ratio	0.462
Linear Cup/Disk Ratio	0.680
Mean Cup Depth	0.251 mm
Maximum Cup Depth	0.660 mm
Cup Shape Measure	-0.143

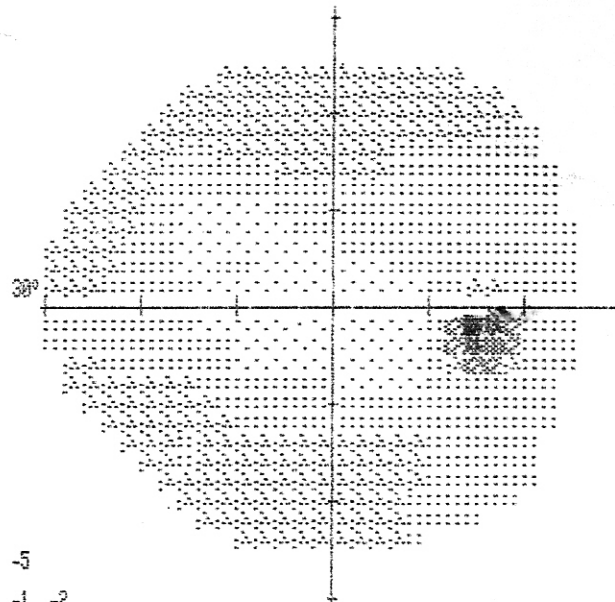


Comments:

BAJA FIABILIDAD DEL PACIENTE

DERECHO

EDAD 46				25	25	24	22				
PERIODOS DE FIJACION 6/22 **				26	25	21	24	27	27		
ERRORES FALSOS POS 0/17					(25)	(23)		(73)			
ERRORES FALSOS NEG 0/10				24	34	33	29	28	27	26	28
					(33)			(25)			
ESTIMULOS PRESENTADOS 485	21	29	27	30	33	34	30	25	29		
	(25)	(30)	(30)	(33)	(30)	(33)	(33)	(8)	(30)		
FOVEA: 34 DB											
TIEMPO DE PRUEBA 12:13	24	24	31	29	32	31	36	26			
	(28)	(25)	(28)	(25)	(25)	(33)					
HFA S/N 630-6732				24	21	22	25	25	26		
	(28)	(25)	(28)	(25)	(25)	(36)					
				24	23	24	26				



	-2	-2	-3	-4				
	-2	-4	-7	-5	-1	-1		
	-4	4	2	-2	-3	-4	-1	-1
	-6	0	0	-2	1	0	-1	-1
	-1	1	-1	1	4	0	1	0
	-5	-7	-2	-3	0	1	0	-2
	-3	-7	-6	-6	-6	-1		
	-5	-6	-6	-4				

DESVIACION TOTAL

	-3	-3	-3	-5				
	-3	-5	-8	-5	-1	-2		
	-5	4	1	-3	-3	-5	-2	-1
	-7	-1	-1	-3	0	-1	-2	-2
	-2	0	-2	0	4	0	1	-1
	-6	-7	-3	-4	0	0	-1	-3
	-4	-8	-5	-6	-6	-2		
	-5	-7	-6	-4				

DESVIACION MODELO

PRUEBA DE HEMICAMPO PARA GLAUCOMA (PHG)
CASO DUDOSO

DN -1.60 DB
 DSM 3.14 DB P < 10%
 FC 1.39 DB
 DSMC 2.77 DB P < 2%

STIMULOS DE PROBABILIDAD

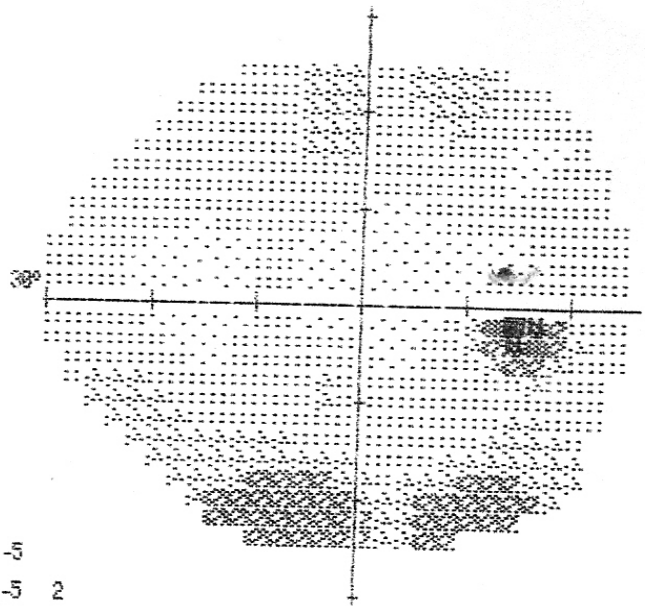
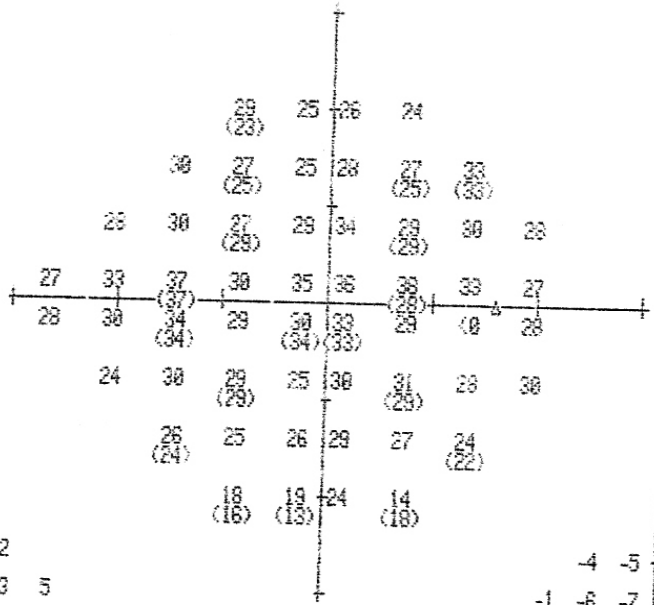
- .. P < 5%
- ⊗ P < 2%
- ⊗ P < 1%
- P < 0.5%



NOMBRE HENAO H VICTOR J
 ESTIMULO III, BLANCO, FONDO 31.5 ASS TAMANO CHECKED DEL P. CIEGO III
 ESTRATEGIA UMBRAL COMPLETO

FECHA DE NACIMIENTO 23-05-56 FECHA 04-12-4
 ID 10 HORA 09:29:52
 RX USADA +3.75 DE OIL GRAD DIAMETRO PUPILAR 5.8 MM AV

DERECHO
 EDAD 46
 PERIODOS DE FIJACION 4/22
 ERRORES FALSOS POS 0/11
 ERRORES FALSOS NEG 1/11
 ESTIMULOS PRESENTADOS 414
 FOVEA: 33 DB
 TIEMPO DE PRUEBA 12:58
 HFA S/N 630-8732



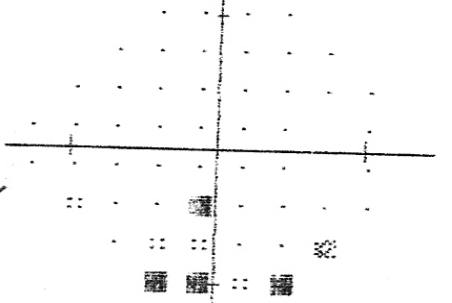
		-1	-2	-1	-2			
		2	-3	-4	-1	-3	5	
		0	0	-3	-2	3	-1	1
		0	4	6	-2	3	4	2
		1	1	3	-3	-1	0	-3
		-5	-1	-3	-7	-2	-1	-2
		-4	-5	-5	-2	-4	-7	
		-12	-13	-6	-14			

DESVIACION
TOTAL

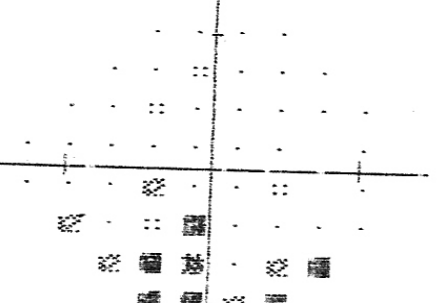
				-4	-5	-3	-5		
				-1	-6	-7	-3	-5	2
				-3	-3	-6	-5	1	-4
				-3	-3	-6	-5	1	-4
				-3	2	3	-5	0	1
				-2	-2	0	-6	-3	-2
				-8	-3	-6	-10	-4	-4
				-7	-6	-7	-4	-6	-10
				-14	-16	-8	-16		

DESVIACION
MODELO

PRUEBA DE HEMICAMPO PARA GLAUCOMA (PHC)
 FUERA LIMITES NORMALI



SIMBOLOS DE PROBABILIDAD
 :: P < 5%
 ☒ P < 2%
 ☒ P < 1%



DN - 1.65 DB
 OSN 4.28 DB P < 2%
 FC 1.43 DB
 OSNC 3.97 DB P < 0.5%

NOMBRE HENAO H VICTOR J

FECHA DE NACIMIENTO 23-05-56 FECHA 04-12-02

ESTIMULO III, BLANCO, FONDO 31.5 ASB TAMAÑO CHEQUEO DEL P. CIEGO III OBJETIVO DE FIJACION CENTRAL

ID

HORA 09:09:56

ESTRATEGIA UMBRAL COMPLETO

RX USADA +3.00 DE

CIL

GRAD

DIAMETRO PUPILAR 7.0 MM AV

IZQUIERDO

EDAD 46

PERIODOS DE FIJACION 2/23

ERRORES FALSOS POS 1/13

ERRORES FALSOS NEG 1/11

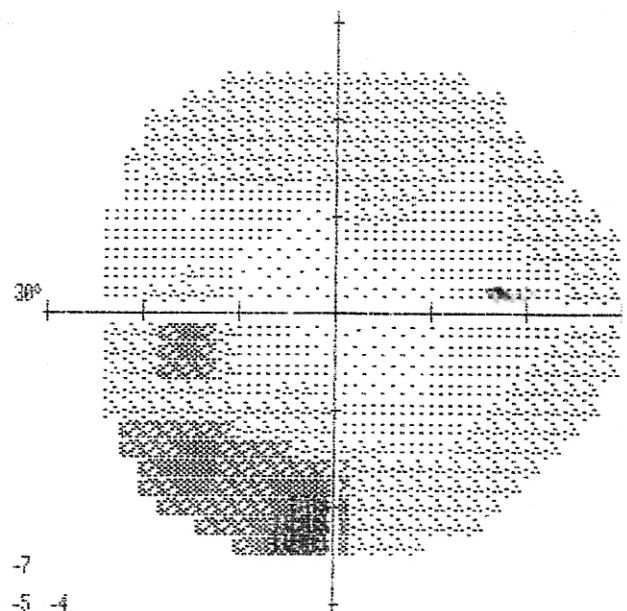
ESTIMULOS PRESENTADOS 432

FOVEA: 36 DB

TIEMPO DE PRUEBA 13:09

HFA S/N 630-6732

			22	22	25	21			
		23	23	24	23	25	26		
		(28)	(29)	34	25	(25)			
	28	34	27	34	25	27	28	22	
	(28)	(29)				(25)			
	27	25	38	36	33	34	29	27	25
	(28)	(29)	(34)	(37)	(28)	(28)			
	24	12	29	29	34	33	28	28	22
	(28)	(29)	(33)	(38)					
	22	24	29	24	33	33	28	24	
	(28)	(29)	(25)		(29)				
	18	19	21	24	27	22			
	(16)	(15)			(22)				
	20	2	21	22					
	(4)	(21)							



	-4	-5	-2	-6					
	-5	-5	-5	-6	-4	-2			
	-1	2	-2	3	-6	-5	-2	-6	
	-3	5	4	3	-1	-2	-2	-2	
	-5	-3	-2	3	1	-3	-2	-5	
	-6	-6	-4	-8	1	-1	-3	-5	
	-17	-14	-10	-7	-3	-7			
	-10	-27	-8	-7					

DESVIACION TOTAL

DESVIACION MODELO


PRUEBA DE HEMICAMPO PARA GLAUCOMA (PHC)

FUERA LIMITES NORMALES

DM - 3.57 DB P < 5%
 DSH 5.89 DB P < 0.5%
 FC 2.38 DB P < 10%
 DSHC 5.31 DB P < 0.5%

SIMBOLOS DE PROBABILIDAD

- P < 5%
- P < 2%
- P < 1%



NOMBRE NENIO VICTOR J

FECHA DE NACIMIENTO 23-05-66

FECHA 12-03-81

ESTIMULO III, BLANCO, FONDO 31.5 DB TORSO CROQUIS DEL P. 1056

INSTRUMENTO DE FIJACION CENTRAL

ID

HORA 09:11:13

ESTRATEGIA (MAYAL OMPLEO)


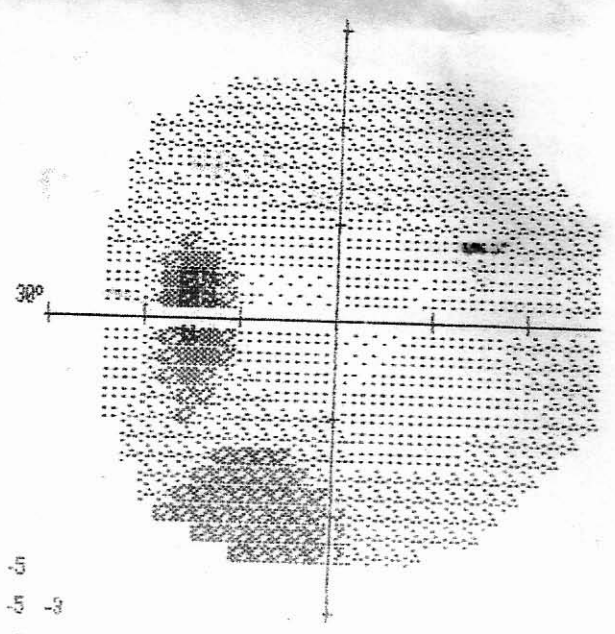
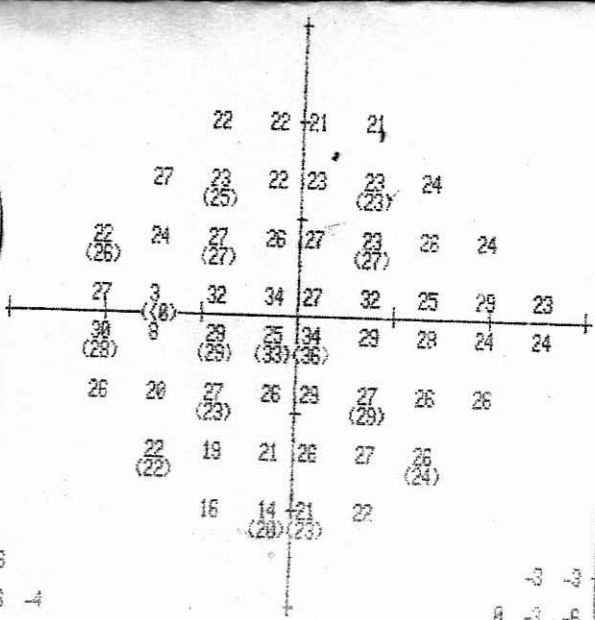
EN USADA +5.00 DE

ON

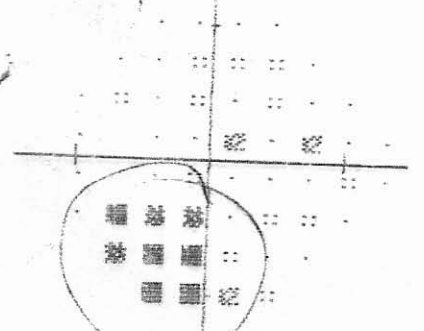
CON DIRECTO PUPILAR 7.5 EN IN

IZQUIERDO

EDAD 47
 PERIODOS DE FIJACION 3/21
 ERRORES FALSOS POS 0/9
 ERRORES FALSOS NEG 0/9
 ESTIMULOS PRESENTADOS 385
 FOVEA: 34 DB
 TIEMPO DE PRUEBA 11:57
 HFA S/N 630-6732

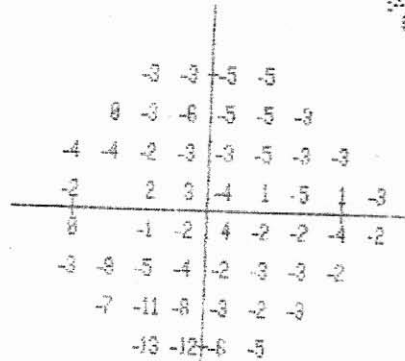


DESVIACION TOTAL

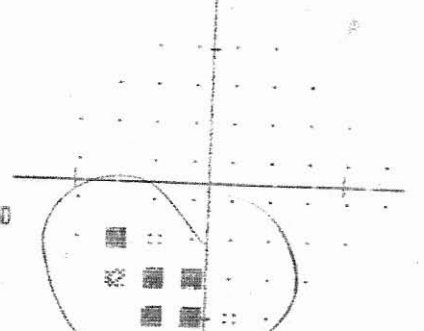


SIMBOLOS DE PROBABILIDAD

- P < 5%
- P < 2%
- P < 1%



DESVIACION MODELO



PRUEBA DE HEMICAMPO PARA GLAUCOMA (PHC)
 FUERA LIMITES NORMALE

- DM -4.21 DB P < 2%
- DSM 3.53 DB P < 5%
- FC 2.47 DB P < 5%
- DSMC 2.33 DB P < 5%

TONOS GRISES

NUMERICA DE

DESVIACION TOTAL

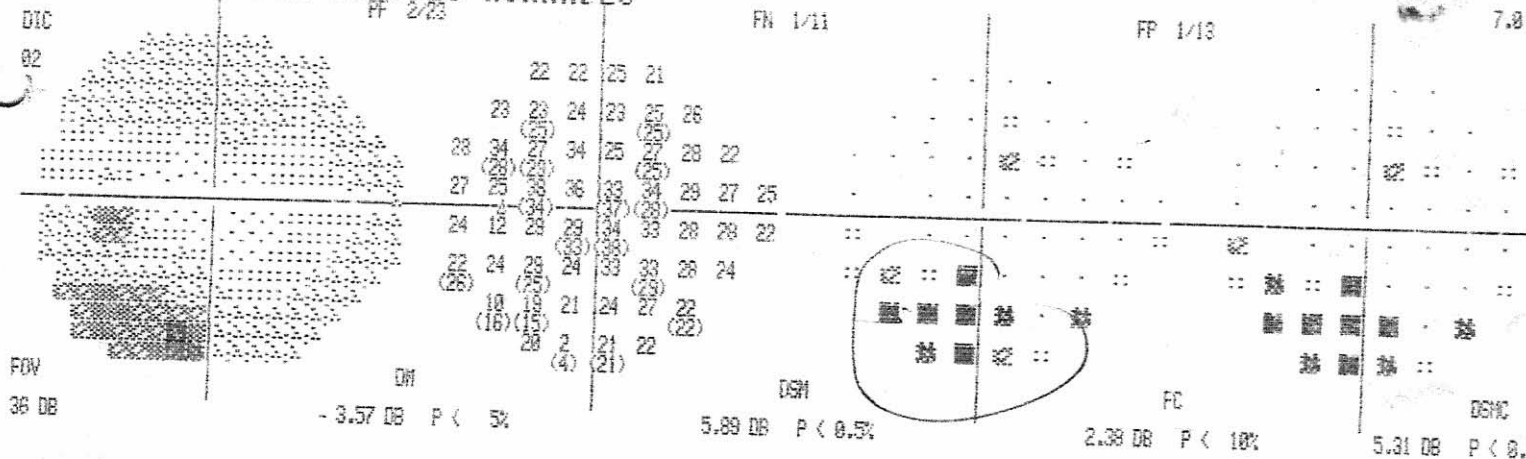
DESVIACION DEL MODELO

04 PHG: FUERA LIMITES NORMALES
DTC PF 2/23

FN 1/11

FP 1/13

7.0 I

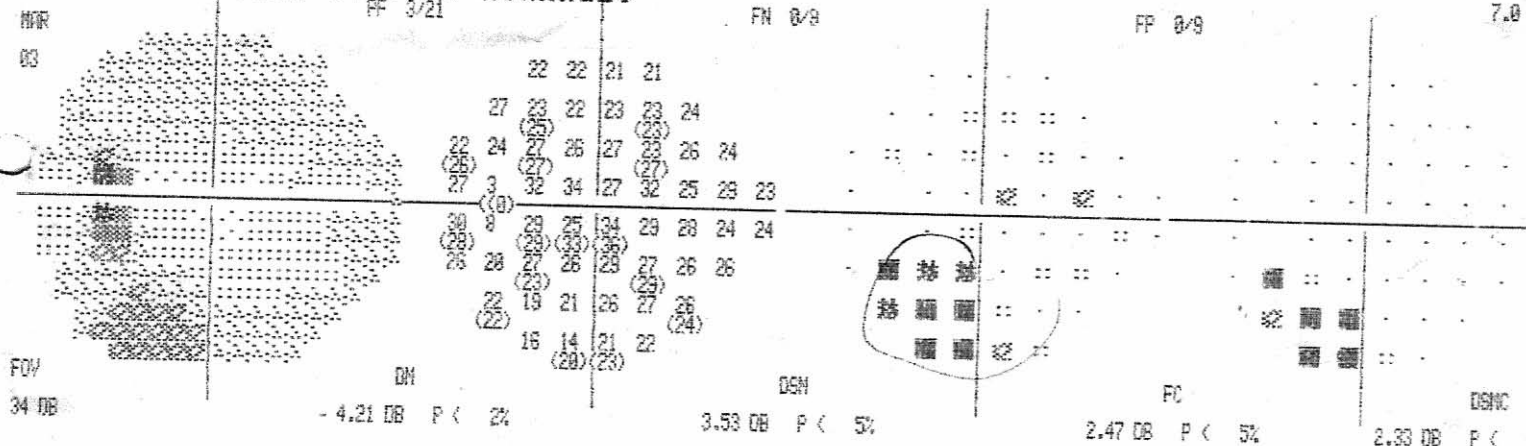


12 PHG: FUERA LIMITES NORMALES
MTR PF 3/21

FN 0/9

FP 0/9

7.0 I



SIMBOLOS DE PROBABILIDAD

:: P < 5%

⊗ P < 2%

COMERRE HEMAR HDEZ VICTOR

FECHA DE NACIMIENTO 23-05-58 FECHA 05-10-04

ESTIMULO III, BLANCO, FONDO 31.5 ASB TAMANO CHEQUEO DEL P. CIEGO III OBJETIVO DE FIJACION CENTRAL

ID 3.513725

HORA 09:17:38

ESTRATEGIA UNIRAL COMPLETO

RV USADA + 5.75 DE - 2.00 CIL 180 GRAD

DIAMETRO PUPILAR 5.0 MM AV

DERECHO

EDAD 48

PERDIAS DE FIJACION 3/22

ERRORES FALSOS POS 0/12

ERRORES FALSOS NEG 1/13


ESTIMULOS PRESENTADOS 416

FOVEA: 30 OB

TIEMPO DE PRUEBA 12:55

IFA 84N 640-1690

			29	25	26	26			
						(30)			
			32	31	27	30	31	33	
			(26)	(28)			(31)		
			26	28	33	33	30	31	30
					(25)	(35)		(33)	
			13	23	31	32	31	34	34
			(9)		(31)	(32)			
			16	30	30	31	31	31	29
			(16)			(32)	(33)		
			26	26	31	31	30	35	30
					(31)			(31)	
					24	25	22	29	30
					(28)	(22)		(29)	
					24	21	28	28	



PRUEBA DE HEMICAMPO PARA GLAUCOMA (PHC)
FUERA LIMITES NORMALES

			2	-2	-1	2		
			1	1	-2	1	4	5
			-2	-2	-2	3	-1	2
			-2	1	1	1		
			-16	0	0	0	-1	2
							3	1
			-11	1	-1	-1	-1	-1
								4
			-3	-5	-1	-1	-2	2
							0	0
			-3	-5	-8	-2	-2	-1
			-5	-8	-2	-2		

						0	-4	-3	0
						-1	-1	-4	-1
							2	3	
						-4	-4	-4	1
							-3	0	-1
							-1		
						-10	-2	-2	-2
							-4	0	1
									-1
						-13	-2	-3	-3
							-3	-3	
							-3	-3	2
						-5	-7	-3	-3
							-4	0	-3
							-2		
						-5	-7	-11	-4
							-4	-4	-3
						-7	-10	-4	-4

DESVIACION TOTAL

DESVIACION MODELO

SIMBOLOS DE PROBABILIDAD

- P < 5%
- P < 2%
- P < 1%

DM	- 0.99 DB		
DSM	3.52 DB	P <	5%
FC	2.48 DB	P <	5%
DSMC	2.32 DB	P <	5%

NOMBRE HENAO HDEZ VICTOR

FECHA DE NACIMIENTO 23-05-58

FECHA 05-10-

ESTIMULO III, BLANCO, FONDO 31.5 ASB TAMANO CHEQUES DEL P. CIEGO III

OBJETIVO DE FIJACION CENTRAL

ID 3.513725

HORA 09:47:28

ESTRATEGIA UMBRAL COMPLETO

RA USADA + 5.75 DE - 2.00 CIL 100 GRAD

DIAMETRO PUPILAR 5.0 MM AV

IZQUIERDO

EDAD 48

PERDIDAS DE FIJACION 0/21

ERRORES FALSOS POS 1/15

ERRORES FALSOS NEG 1/9

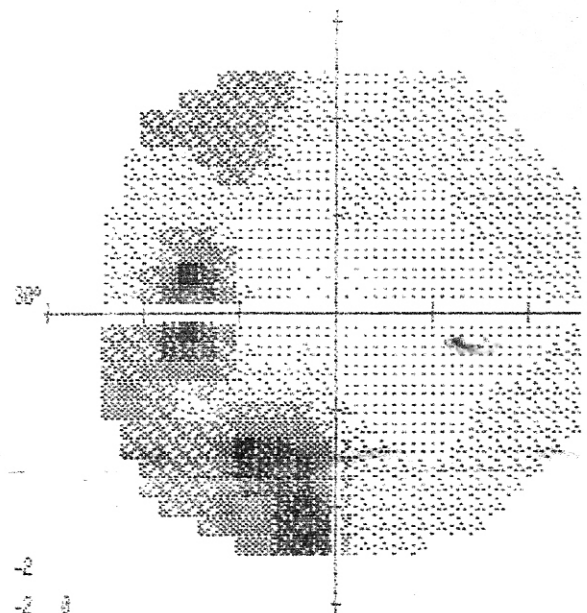
ESTIMULOS PRESENTADOS 360

FOVEA: 36 DB

TIEMPO DE PRUEBA 11:10

HFA S/N 640-1698

		16	24	27	23				
		(16)							
	21	19	28	21	25	28			
	(17)				(25)				
22	28	37	26	25	27	24	22		
(26)	(27)				(27)				
25	18	28	34	31	30	27	25	23	
(16)									
20	3	27	29	32	27	28	28	22	
(14)			(25)	(30)					
16	22	25	22	29	29	28	24		
(14)		(23)			(23)				
26	3	17	24	27	24				
(14)	(7)	(8)			(24)				
		14	8	25	22				
		(2)							



-10	-3	0	-4						
-7	-10	-1	-8	-4	-2				
-7	-8	-3	-5	-6	-4	-8	-8		
-5	-3	2	-1	-2	-4	-4	-4		
-10	-5	-6	-2	-5	-3	-1	-5		
-15	-8	-7	-10	-3	-3	-3	-3		
-10	-26	-20	-7	-3	-5				
-16	-25	-4	-7						

DESVIACION TOTAL

::	:	:	:	:	:	:	:	:	:
::	☒	:	☒	:	:	:	:	:	:
::	::	:	☒	:	::	::	::	::	::
::	:	:	:	:	:	:	:	:	:
☒	::	☒	:	☒	:	:	:	:	:
☒	☒	☒	☒	:	::	:	:	:	:
☒	☒	:	:	:	:	:	:	:	:

-8	-1	2	-2						
-5	-8	1	-6	-2	0				
-5	-4	-1	-3	-4	-2	-4	-4		
-3	-1	4	1	0	-2	-2	-2		
-8	-3	-4	0	-3	-1	0	-3		
-13	-7	-5	-8	-1	-1	-3	-3		
-8	-24	-18	-5	-1	-3				
-14	-23	-2	-5						

DESVIACION MODELO

:	:	:	:	:	:	:	:	:	:
:	::	:	::	:	:	:	:	:	:
:	:	:	:	:	:	:	:	:	:
☒	:	:	:	:	:	:	:	:	:
☒	☒	:	☒	:	:	:	:	:	:
☒	☒	:	☒	:	:	:	:	:	:
☒	☒	:	☒	:	:	:	:	:	:

PRUEBA DE HEMICAMPO PARA GLAUCOMA (PHG)
FUERA LIMITES NORMA

SIMBOLOS DE PROBABILIDAD

- ☒ P < 5%
- ☒ P < 2%
- ☒ P < 1%

- DM - 5.88 DB P < 0.5%
- DSM 5.34 DB P < 0.5%
- FC 2.87 DB P < 5%
- DSMC 5.88 DB P < 0.5%

MONITOR DE FIJACIÓN: MANCHA CIEGA

OBJETIVO DE FIJACIÓN: CENTRAL

PERDIDAS DE FIJACIÓN: 0/16

ERRORES FALSOS POS: 0 %

ERRORES FALSOS NEG: 0 %

TIEMPO: 05:47

FOVEAL: 32 DB

ESTÍMULO: III. BLANCO

FONDO: 31.5 ASB

ESTRATEGIA: SITA-STANDARD

DIÁMETRO DE PUPILA:

AGUDEZA VISUAL:

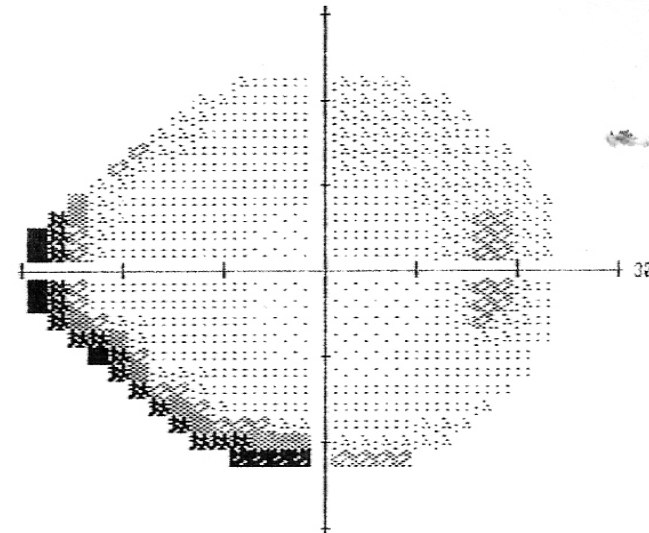
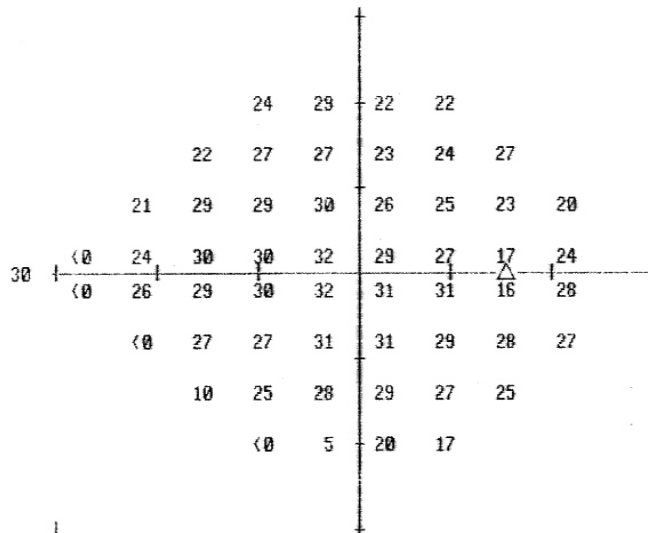
RX: +3.00 DS

DC X

FECHA: 06-12-2006


HORA: 8:30 PM

EDAD: 50




	-4	1	-5	-5				
-7	-3	-3	-7	-5	-1			
-8	-1	-3	-2	-5	-6	-7	-9	
-29	-6	-1	-2	-1	-3	-5	-6	
-29	-4	-3	-3	-1	-2	-1	-2	
-31	-5	-5	-2	-2	-2	-3	-3	
-20	-6	-4	-3	-4	-5			
-31	-25	-10	-13					

TOTAL DESVIACIÓN



	-3	3	-4	-3				
-5	-2	-1	-6	-4	0			
-7	0	-1	-1	-4	-5	-5	-8	
-28	-4	0	-1	0	-2	-4	-5	
-28	-3	-1	-1	0	0	1	-1	
-30	-3	-4	-1	0	-1	-2	-2	
-19	-5	-2	-2	-3	-4			
-30	-23	-8	-11					

EJEMPLO DESVIACIÓN



PHG

FUERA DE LIMITES NORMALES

DM -5.75 DB P < 0.5%

DSM 7.55 DB P < 0.5%



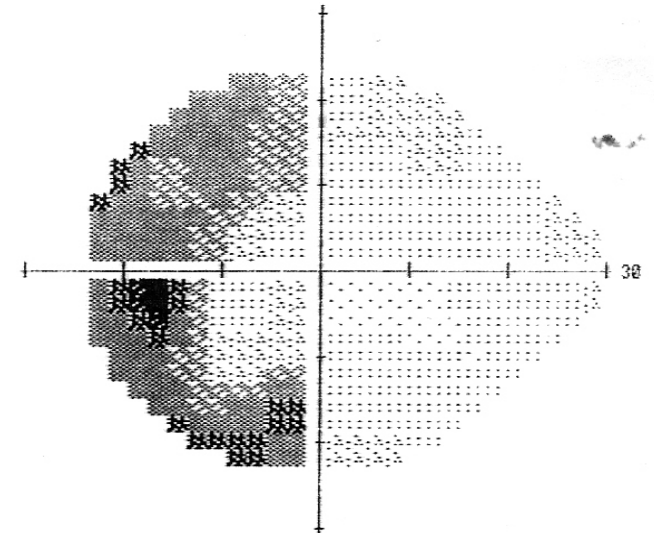
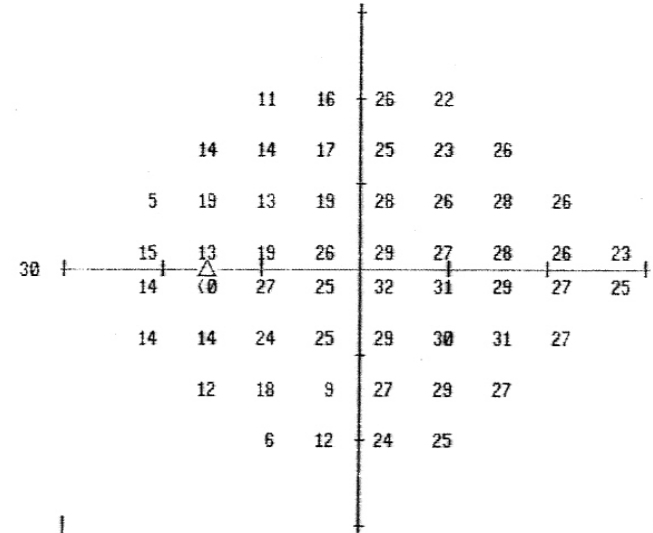
MONITOR DE FIJACIÓN: MANCHA CIEGA
 OBJETIVO DE FIJACIÓN: CENTRAL
 PERDIDAS DE FIJACIÓN: 1/16
 ERRORES FALSOS POS: 1 %
 ERRORES FALSOS NEG: 5 %
 TIEMPO: 05:49

ESTÍMULO: III, BLANCO
 FONDO: 31.5 ASB
 ESTRATEGIA: SITA-STANDARD

DIÁMETRO DE PUPILA:
 AGUDEZA VISUAL:
 RX: +3.00 DS DC X

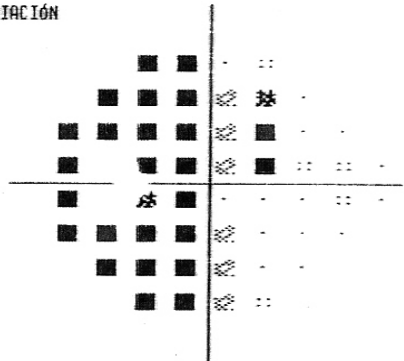
FECHA: 06-12-2006
 HORA: 8:22 PM
 EDAD: 50

FOVEAL: 32 DB

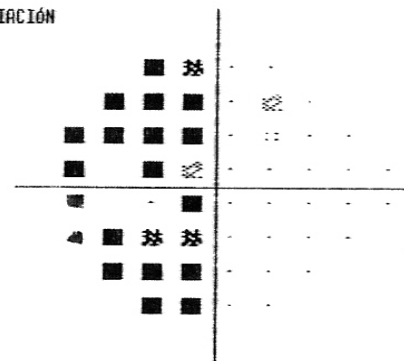


PHG
 FUERA DE LIMITES NORMALES
 DM -7.74 DB P < 0.5%
 DSM 6.75 DB P < 0.5%


TOTAL DESVIACIÓN



EJEMPLO DESVIACIÓN



< 5%

- 
-
- “Siempre descartar otras patologías”



Evaluación del pcte con GTN

- Hemograma completo. Descartar hiperviscosidad.
- Estudio flujo carotideo. En casos asimétricos
- Neuroimágenes.



Dx diferencial de GTN

- Defectos congénitos: nervios oblicuos, colobomas, pits, drusen, megapapila.
- Neuropatía isquémica arterítica.
- Variaciones de PIO en GCAA.
- Crisis glaucomatocicliticas.
- Uso de esteroides previo.
- Lesiones compresivas cerebrales.



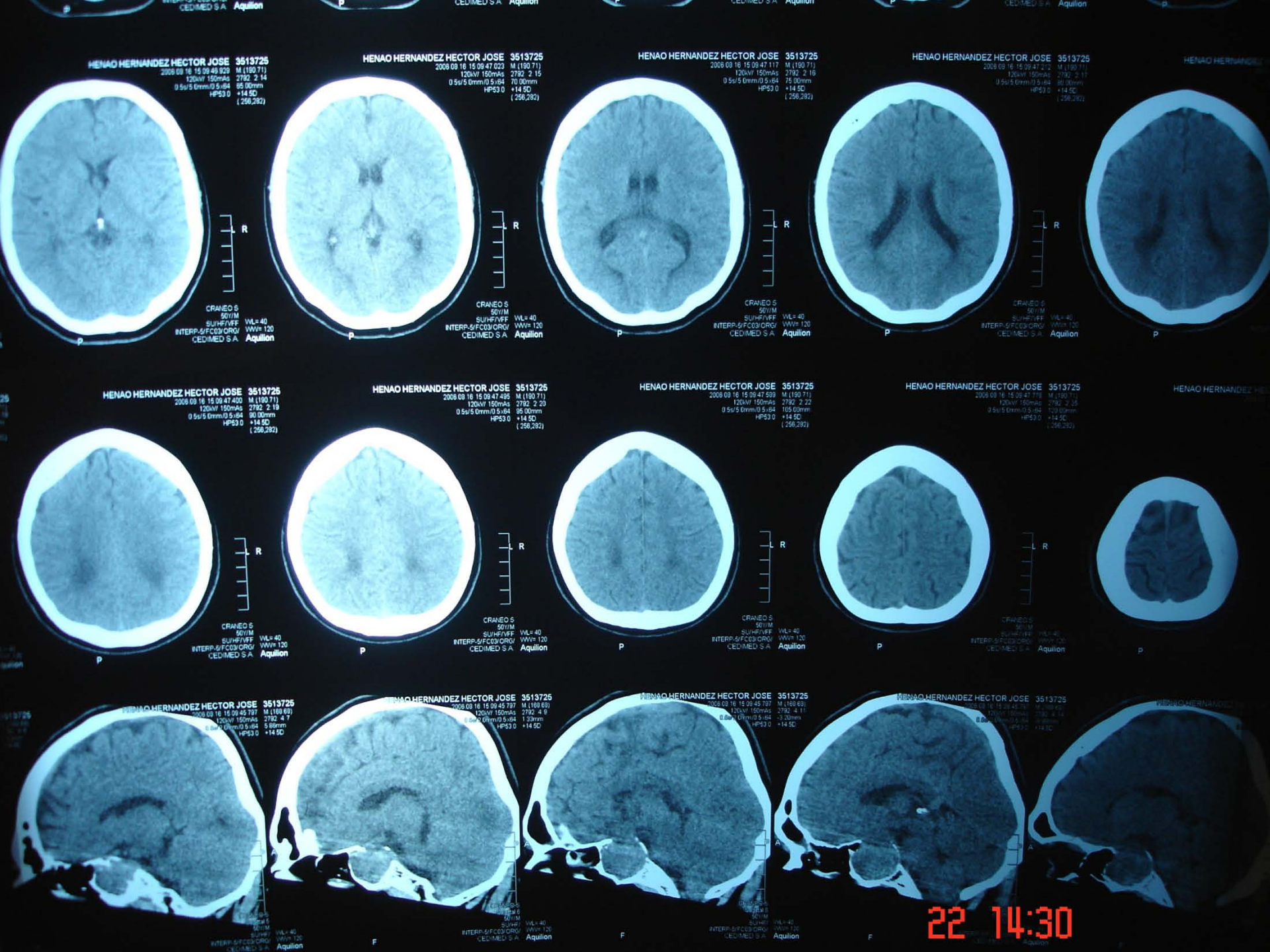
GTN

- Hay varias causa de excavación igual que el GTN de tipo compresivo :
- Masas intraorbitales o intracraneales incluyendo meningioma, adenomas pituitarios, craneofaringiomas, gliomas



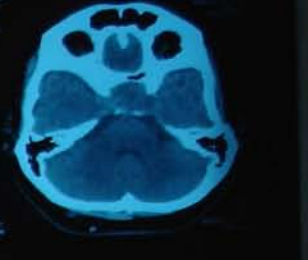
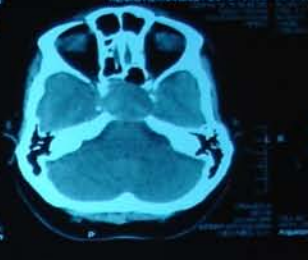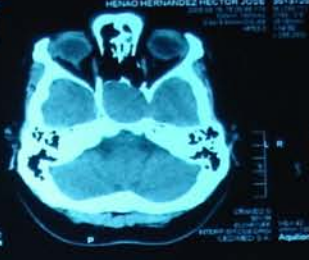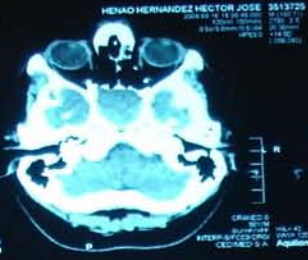
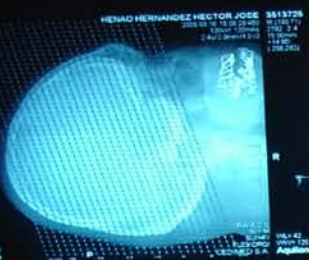Cuándo pedir neuroimágenes

- Síntomas asociados.
- Empeoramiento rápido.
- Test de color alterado: Signo de Uhthof.
- Más palidez y más rim neurológico.

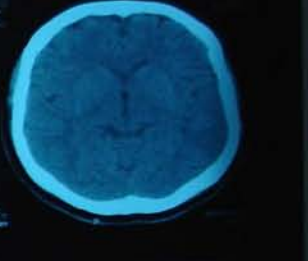
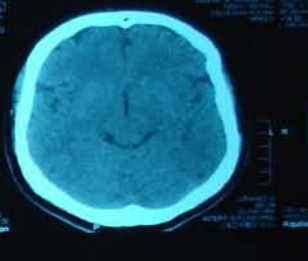
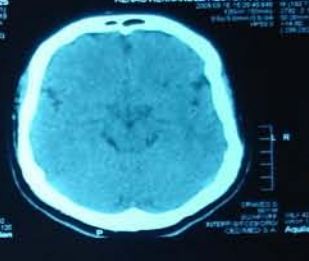
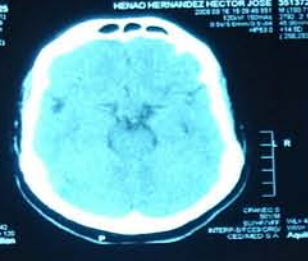
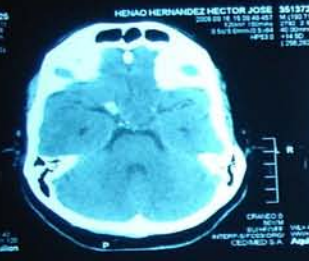

22 14:30

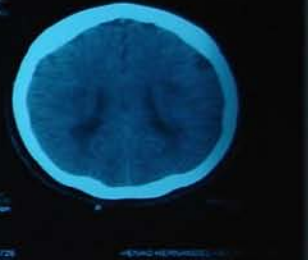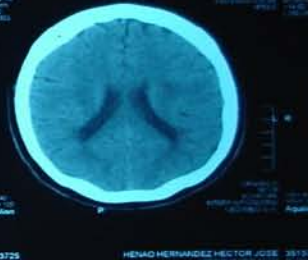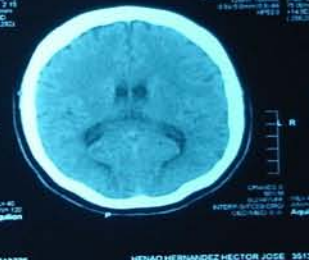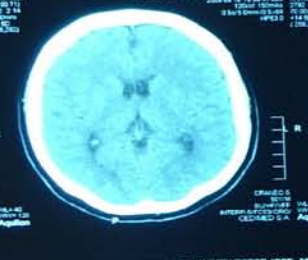
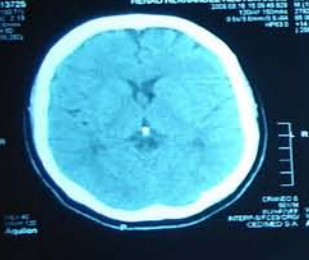3125



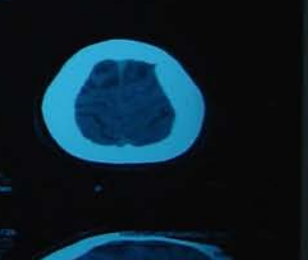
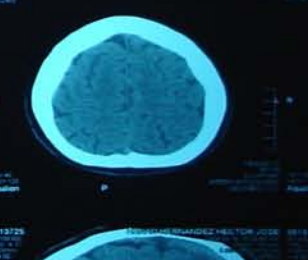
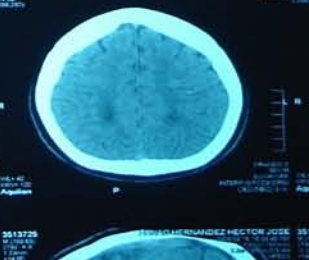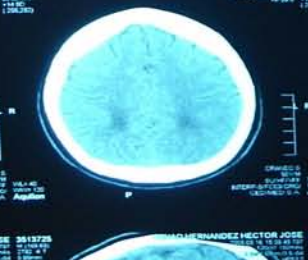
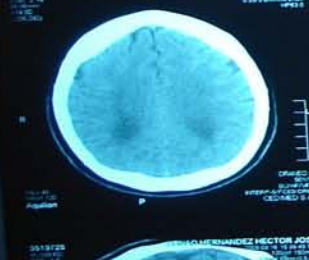
3513725



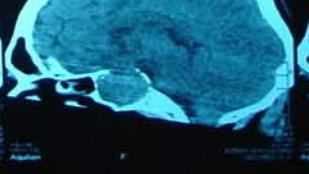
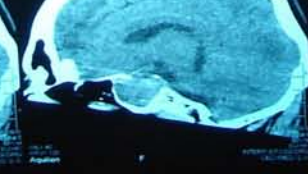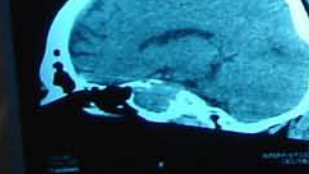
3513725



3513725



3513725



22 14:28



CediMed

CENTRO AVANZADO DE DIAGNÓSTICO MÉDICO

PACIENTE: HECTOR JOSE HENAO HERNANDEZ

EXAMEN: TAC CRANEO SIMPLE

FECHA: 16 de agosto de 2006

Apreciado (a) Doctor (a):

Existe una lesión con centro en la silla, que eroda el piso selar e invade el seno esfenoidal sin destruir el clivus. Hay erosión de las clenoides anteriores y probablemente haya compresión del nervio óptico en forma bilateral al igual que el quiasma óptico.

Existen signos de leucomalacia periventricular muy probablemente por la historia de prematurez.

DR. SERGIO VARGAS VELEZ
Neuroradiólogo

VºBº. Radiólogo

DUPLEX COLOR DE CIRCULACION
ARTERIAL EXTRACREANA

Paciente: VICTOR JOSE HENAO
Remitido por: Particular
Sexo: Masculino
Edad: 50 años
Historia: 3.513.725
Fecha: 13 de Julio de 2006

Se evaluó tanto el lado derecho como el izquierdo encontrándose lo siguiente:

Carótida común: Con paredes sanas sin lesiones ateroscleróticas, la íntima mide 0.9 mm en su grosor. Las velocidades de flujo son normales.

Carótida interna: Permeable sin lesiones al flujo.

Carótida externa: Permeable.

Vertebral: Permeable con flujo anterógrado de características normales.

C O N C L U S I O N E S :

❖ Circulación arterial extracraneana normal para la edad del paciente.

DICTÓ Y PRACTICÓ:



DOCTOR: LUIS FELIPE GOMEZ ISAZA

NOMBRE HENAO H VICTOR J

FECHA DE NACIMIENTO 23-05-56 FECHA 04-12-02

ESTIMULO III, BLANCO, FONDO 31.5 ASB TAMANO CHECKEO DEL P. CIEGO III OBJETIVO DE FIJACION CENTRAL

10

HORA 09:29:52

ESTRATEGIA UMBRAL COMPLETO

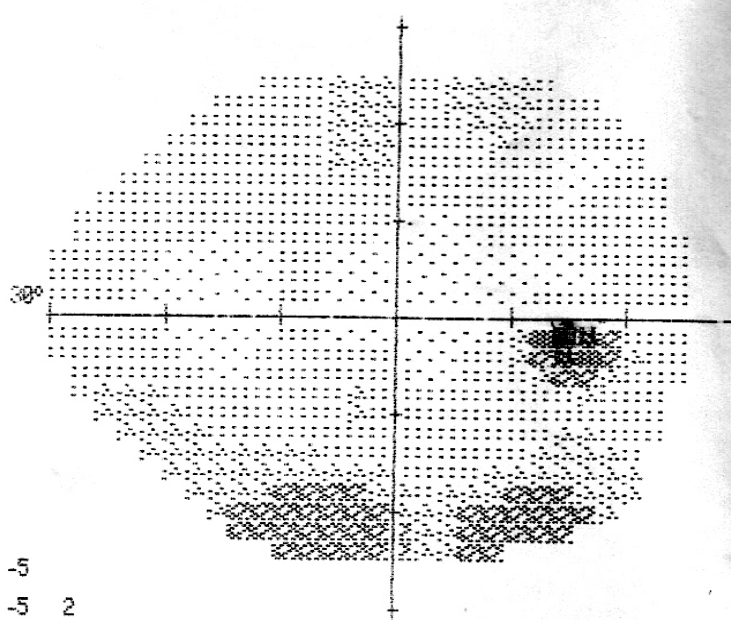
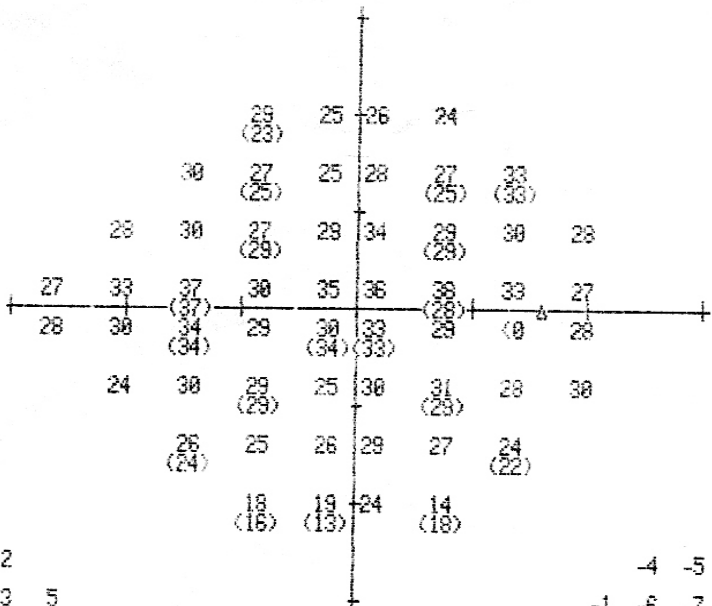
RX USADA +3.75 DE

CIL

GRAB DIAMETRO PUPILAR 5.0 MM AV

DERECHO

EDAD 46
PERIODOS DE FIJACION 4/22
ERRORES FALSOS POS 0/11
ERRORES FALSOS NEG 1/11
ESTIMULOS PRESENTADOS 414
FOVEA: 39 DB
TIEMPO DE PRUEBA 12:56



HFA S/N 630-8732

				-1	-2	-1	-2				
				2	-3	-4	-1	-3	5		
				0	0	-3	-2	3	-1	1	-1
				0	4	6	-2	3	4	2	-3
				1	1	3	-3	-1	0	-3	-2
				-5	-1	-3	-7	-2	-1	-2	0
				-4	-5	-5	-2	-4	-7		
				-12	-13	-6	-14				

DESVIACION TOTAL

						-4	-5	-3	-5				
						-1	-6	-7	-3	-5	2		
						-3	-3	-6	-5	1	-4	-2	-3
						-3	2	3	-5	0	1	-1	-6
						-2	-2	0	-6	-3	-2	-5	-5
						-8	-3	-6	-10	-4	-4	-5	-3
						-7	-8	-7	-4	-6	-10		
						-14	-16	-8	-16				

DESVIACION MODELO

PRUEBA DE HEMICAMPO PARA GLAUCOMA (PHC)
FUERA LIMITES NORMALES

DN - 1.65 DB
DSN 4.26 DB P < 2%
FC 1.43 DB
DSMC 3.97 DB P < 0.5%

SIMBOLOS DE PROBABILIDAD

:: P < 5%

☒ P < 2%

☒ P < 1%



NOMBRE HENAO H VICTOR J

FECHA DE NACIMIENTO 23-05-56 FECHA 04-12-82

ESTIMULO III, BLANCO, FONDO 31.5 ASB TAMAÑO CHEQUEO DEL P. CIEGO III OBJETIVO DE FIJACION CENTRAL

ID

HORA 09:09:56

ESTRATEGIA UMBRAL COMPLETO

RX USADA +3.00 DE

CIL

GRAD DIAMETRO PUPILAR 7.8 MM AV

IZQUIERDO

EDAD 46

PERDIDAS DE FIJACION 2/23

ERRORES FALSOS POS 1/13

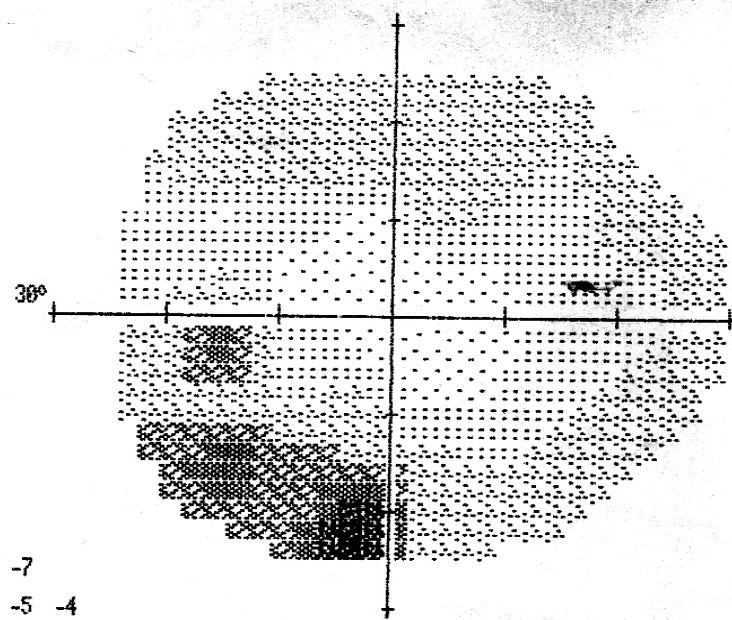
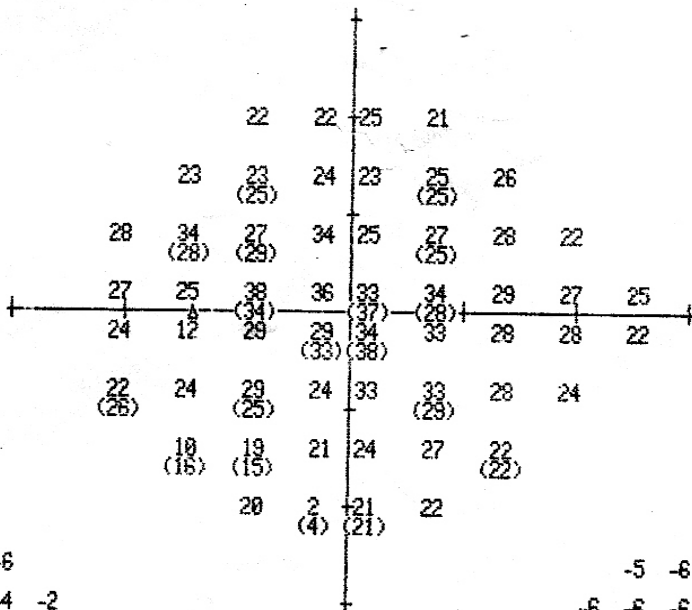
ERRORES FALSOS NEG 1/11

ESTIMULOS PRESENTADOS 432

FOVEA: 36 DB

TIEMPO DE PRUEBA 13:09

HFA S/N 638-6732



		-4	-5	-2	-6				
		-5	-5	-5	-6	-4	-2		
		-1	2	-2	3	-6	-5	-2	-6
		-3	5	4	3	-1	-2	-2	-2
		-6	-3	-2	3	1	-3	-2	-5
		-6	-6	-4	-8	1	-1	-3	-5
		-17	-14	-10	-7	-3	-7		
		-10	-27	-8	-7				

				-5	-6	-3	-7				
				-6	-6	-6	-7	-5	-4		
				-2	1	-3	2	-7	-6	-3	-7
				-4	4	3	2	-2	-3	-3	-3
				-7	-4	-3	2	0	-5	-3	-7
				-7	-8	-5	-9	0	-2	-4	-6
				-18	-15	-11	-8	-4	-9		
				-11	-28	-9	-8				

PRUEBA DE HEMICAMPO PARA GLAUCOMA (PHC)
FUERA LIMITES NORMALES

DESVIACION
TOTAL

DESVIACION
MODELO

DM - 3.57 DB P < 5%
DSM 5.89 DB P < 0.5%
FC 2.38 DB P < 10%
DSMC 5.31 DB P < 0.5%

SIMBOLOS DE PROBABILIDAD

:: P < 5%
 ☉ P < 2%
 ☉ P < 1%

:: ☉ :: ☉
 ☉ ☉ ☉ ☉ ☉
 ☉ ☉ ☉ ::

NOMBRE HENAO A VICTOR J

FECHA DE NACIMIENTO 23-05-56 FECHA 12-03-03

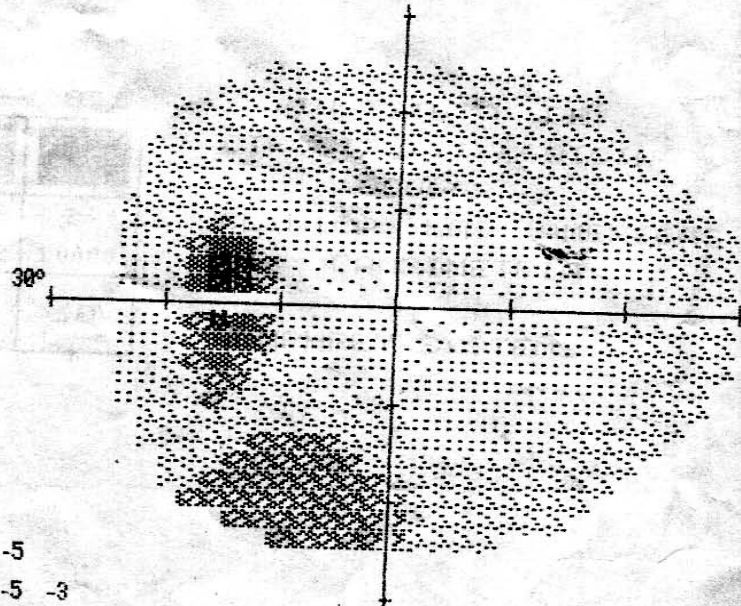

ESTIMULO III, BLANCO, FONDO 31.5 ASB TAMARO CHEQUEO DEL P. CIEGO III OBJETIVO DE FIJACION CENTRAL ID

RX USADA +3.00 DE CIL. GRAD DIAMETRO PUPILAR 7.0 MM AV HORA 08:31:13

ESTRATEGIA UMBRAL COMPLETO

IZQUIERDO

EDAD 47
PERDIDAS DE FIJACION 3/21
ERRORES FALSOS POS 0/9
ERRORES FALSOS NEG 0/9
ESTIMULOS PRESENTADOS 385
FOVEA: 34 DB
TIEMPO DE PRUEBA 11:57
HFA S/N 630-6732



		-4	-5	-6	-6			
	-1	-4	-7	-6	-6	-4		
-5	-5	-3	-5	-4	-6	-4	-4	
-3		1	2	-5	0	-6	0	-4
-1		-3	-4	2	-3	-3	-5	-3
-4	-10	-6	-6	-3	-4	-5	-3	
	-8	-12	-10	-5	-3	-4		
		-14	-13	-7	-7			

				-3	-3	-5	-5		
			0	-3	-6	-5	-5	-3	
	-4	-4	-2	-3	-3	-5	-3	-3	
-2			2	3	-4	1	-5	1	-3
0			-1	-2	4	-2	-2	-4	-2
-3	-9	-5	-4	-2	-3	-3	-2		
	-7	-11	-8	-3	-2	-3			
		-13	-12	-6	-5				

PRUEBA DE HEMICAMPO PARA GLAUCOMA (PHC)
FUERA LIMITES NORMALES



DESVIACION TOTAL

DESVIACION MODELO

DM 4.21 DB P < 2%
DSM 3.53 DB P < 5%
FC 2.47 DB P < 5%
DSMC 2.33 DB P < 5%

SIMBOLOS DE PROBABILIDAD

- :: P < 5%
- ⊗ P < 2%
- ⊗ P < 1%



NOMBRE HENAO HOEZ VICTOR

FECHA DE NACIMIENTO 23-05-56 FECHA 05-10-04

ESTIMULO III, BLANCO, FONDO 31.5 ASB TAMAÑO CHEQUEO DEL P. CIEGO III OBJETIVO DE FIJACION CENTRAL

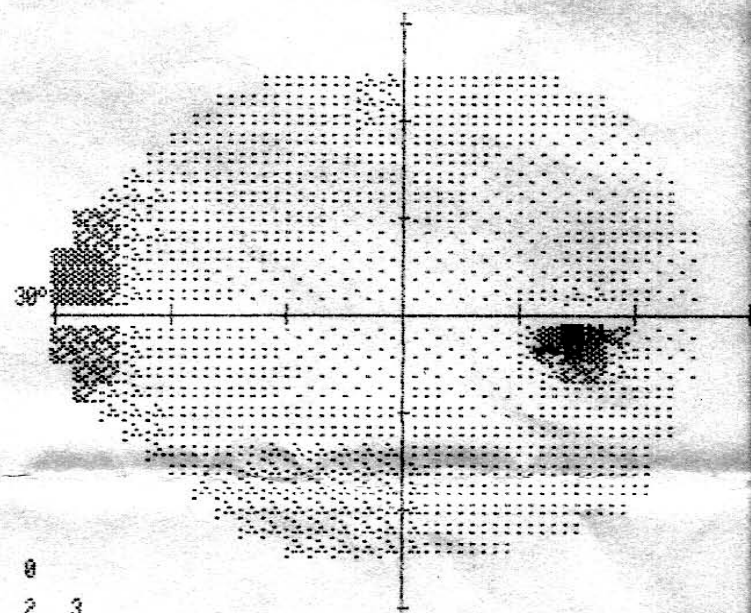

ID 3.513725 HORA 09:17:38

ESTRATEGIA UMBRAL COMPLETO

RX USADA + 5.75 DE - 2.00 CIL 180 GRAD DIAMETRO PUPILAR 5.0 MM AV

DERECHO

EDAD 48
PERDIDAS DE FIJACION 3/22
ERRORES FALSOS POS 0/12
ERRORES FALSOS NEG 1/13
ESTIMULOS PRESENTADOS 416
FOVEA: 38 DB
TIEMPO DE PRUEBA 12:55
HFA S/N 040-1690



	2	-2	-1	2				
	1	1	-2	1	4	5		
	-2	-2	-2	3	-1	2	1	1
-16	0	0	0	-1	2	3		1
-11	1	-1	-1	-1	-1	-1		4
	-3	-5	-1	-1	-2	2	0	0
		-3	-5	-9	-2	-2	-1	
			-5	-8	-2	-2		

			0	-4	-3	0		
			-1	-1	-4	-1	2	3
			-4	-4	-4	1	-3	0
			-18	-2	-2	-2	-4	0
			-13	-2	-3	-3	-3	-3
				-5	-7	-3	-3	-4
					-5	-7	-11	-4
						-7	-10	-4

PRUEBA DE HEMICAMPO PARA GLAUCOMA (PHG)
FUERA LIMITES NORMALES

DESVIACION TOTAL

DESVIACION MODELO

DM - 0.99 DB
DSM 3.52 DB P < 5%
FC 2.48 DB P < 5%
DSMC 2.32 DB P < 5%

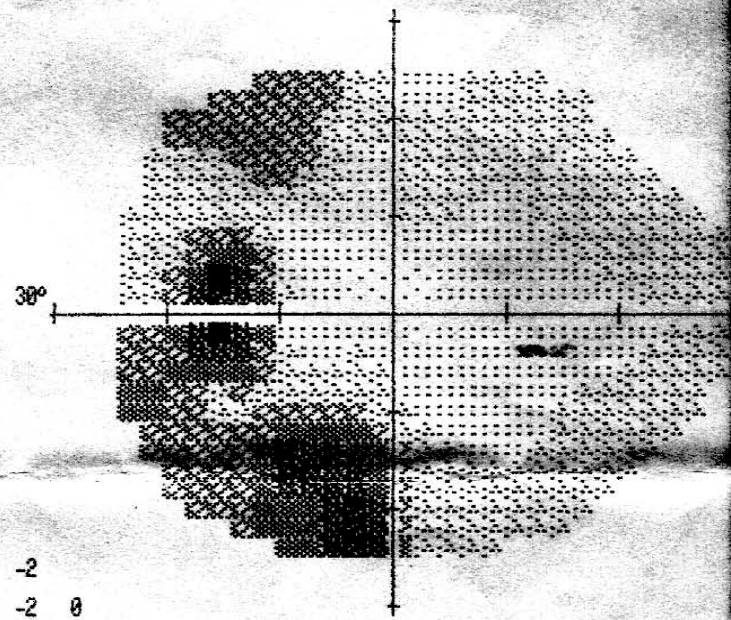
SIMBOLOS DE PROBABILIDAD

● P < 5%
■ P < 2%
■ P < 1%

■ P < 5%
■ P < 2%
■ P < 1%

IZQUIERDO
 EDAD 48
 PERIODOS DE FIJACION 0/21
 ERRORES FALSOS POS 1/15
 ERRORES FALSOS NEG 1/9
 ESTIMULOS PRESENTADOS 360
 FOVEA: 36 DB
 TIEMPO DE PRUEBA 11:10
 HFA S/N 640-1690

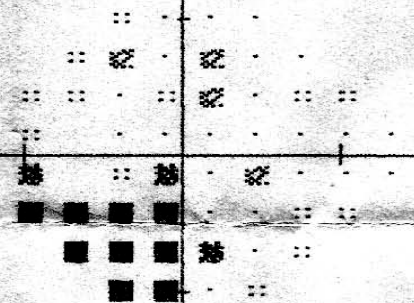
		16	24	27	23				
		(16)							
	21	19	28	21	25	26			
		(17)			(25)				
	22	20	27	26	25	27	24	22	
		(26)	(27)			(27)			
	25	18	28	34	31	30	27	25	23
		(18)							
	20	9	27	29	32	27	28	28	22
		(9)		(25)	(30)				
	16	22	25	22	29	29	26	24	
		(14)	(23)		(26)				
	26	3	17	24	27	24			
		(14)	(7)	(6)		(24)			
			14	8	25	22			
				(2)					



PRUEBA DE HEMICAMPO PARA GLAUCOMA (PHC)
FUERA LIMITES NORMALE

-10	-3	0	-4					
-7	-10	-1	-8	-4	-2			
-7	-6	-3	-5	-6	-4	-6	-6	
-5	-3	2	-1	-2	-4	-4	-4	
-10	-5	-6	-2	-5	-3	-1	-5	
-15	-8	-7	-10	-3	-3	-5	-5	
-10	-26	-20	-7	-3	-5			
-16	-25	-4	-7					

DESVIACION
 TOTAL

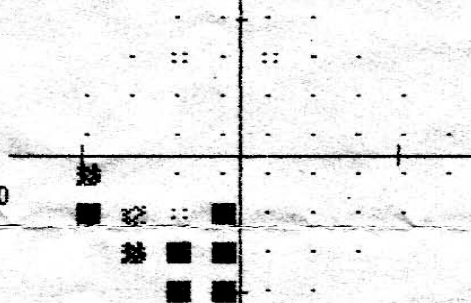

SIMBOLOS DE PROBABILIDAD

- P < 5%
- P < 2%
- P < 1%

-8	-1	2	-2					
-5	-9	1	-6	-2	0			
-5	-4	-1	-3	-4	-2	-4	-4	
-3	-1	4	1	0	-2	-2	-2	
-8	-3	-4	0	-3	-1	0	-3	
-13	-7	-5	-8	-1	-1	-3	-3	
-8	-24	-18	-5	-1	-3			
-14	-23	-2	-5					

DESVIACION
 MODELO



- DM - 5.89 DB P < 0.5%
- DSM 5.94 DB P < 0.5%
- FC 2.87 DB P < 5%
- DSMC 5.89 DB P < 0.5%

MONITOR DE FIJACIÓN: MANCHA CIEGA

OBJETIVO DE FIJACIÓN: CENTRAL

PERDIOS DE FIJACIÓN: 0/16

ERRDRES FALSOS POS: 0 %

ERRDRES FALSOS NEG: 0 %

TIEMPO: 05:47

FOVEAL: 32 DB

ESTÍMULO: III. BLANCO

FONDO: 31.5 ASB

ESTRATEGIA: SITA-STANDARD

DIÁMETRO DE PUPILA:

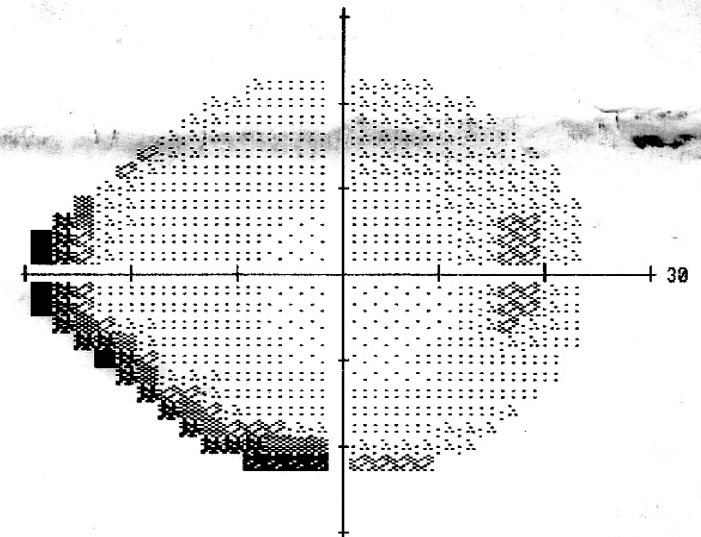
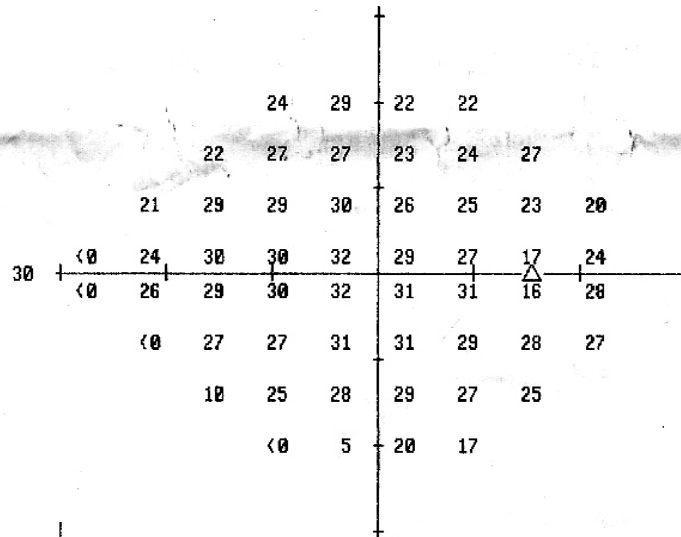
AGUDEZA VISUAL:

RX: +3.00 DS DC X

FECHA: 06-12-2006

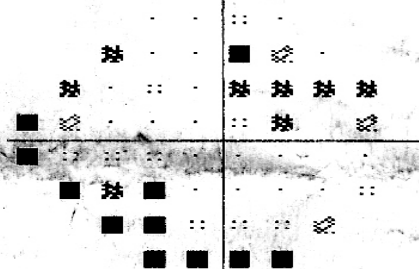
HORA: 8:30 PM

EDAD: 50



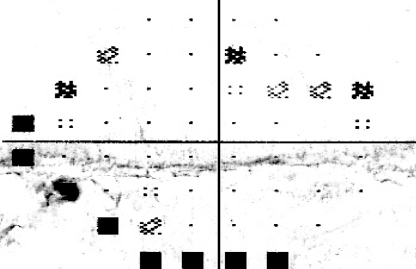
				-4	1	-5	-5							
				-8	-1	-3	-2	-5	-6	-7	-9			
				-29	-6	-1	-2	-1	-3	-5	-6			
				-29	-4	-3	-3	-1	-2	-1	-2			
				-31	-5	-5	-2	-2	-2	-3	-3			
				-20	-6	-4		-3	-4	-5				
				-31	-25	-10	-13							

TOTAL
DESVIACIÓN



								-3	3	-4	-3				
								-5	-2	-1	-6	-4	0		
								-7	0	-1	-1	-4	-5	-8	
								-28	-4	0	-1	0	-2	-4	-5
								-28	-3	-1	-1	0	0	1	-1
								-30	-3	-4	-1	0	-1	-2	-2
								-19	-5	-2		-2	-3	-4	
								-30	-23	-8	-11				

EJEMPLO
DESVIACIÓN



PHG
FUERA DE LIMITES NORMALES

DM -5.75 DB P < 0.5%
DSM 7.55 DB P < 0.5%

MONITOR DE FIJACIÓN: MANCHA CIEGA

OBJETIVO DE FIJACIÓN: CENTRAL

PERDIDAS DE FIJACIÓN: 1/16

ERRORES FALSOS POS: 1 %

ERRORES FALSOS NEG: 5 %

TIEMPO: 05:49

FOVEAL: 32 DB

ESTÍMULO: III, BLANCO

FONDO: 31.5 ASB

ESTRATEGIA: SITA-STANDARD

DIÁMETRO DE PUPILA:

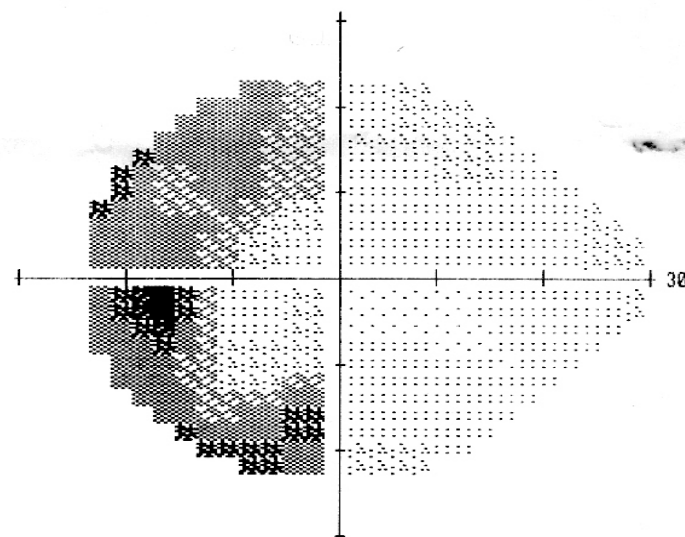
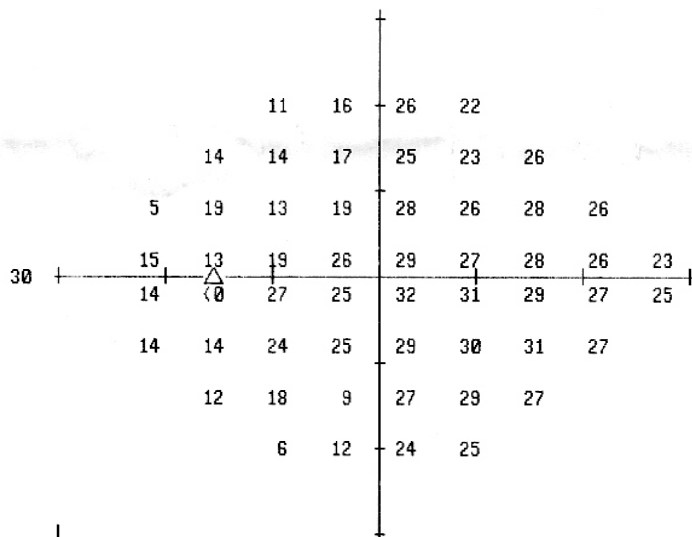
AGUDEZA VISUAL:

RX: +3.00 DS DC X

FECHA: 06-12-2006

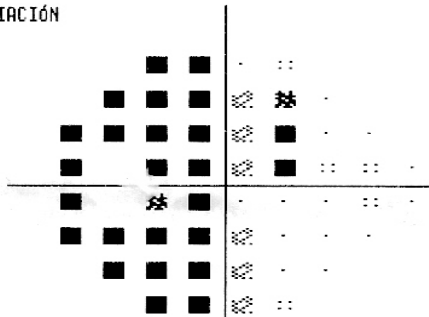
HORA: 8:22 PM

EDAD: 50




	-16	-12	-2	-5					
	-14	-15	-13	-5	-7	-3			
	-24	-11	-18	-12	-4	-6	-3	-3	
	-15	-13	-7	-4	-5	-3	-3	-5	
	-17	-5	-8	-2	-2	-2	-3	-3	
	-16	-17	-8	-8	-4	-2	0	-3	
	-19	-13	-22	-4	-2	-3			
	-24	-18	-5	-4					

TOTAL
DESVIACIÓN



			-14	-9	1	-3			
			-12	-12	-11	-3	-5	0	
			-22	-9	-15	-10	-2	-3	0
			-12	-11	-4	-1	-3	-1	-1
			-14	-3	-5	1	0	0	-1
			-13	-15	-6	-5	-1	1	2
			-17	-11	-20	-2	0	-1	
			-21	-16	-3	-1			

EJEMPLO
DESVIACIÓN



PHG
FUERA DE LIMITES NORMALES

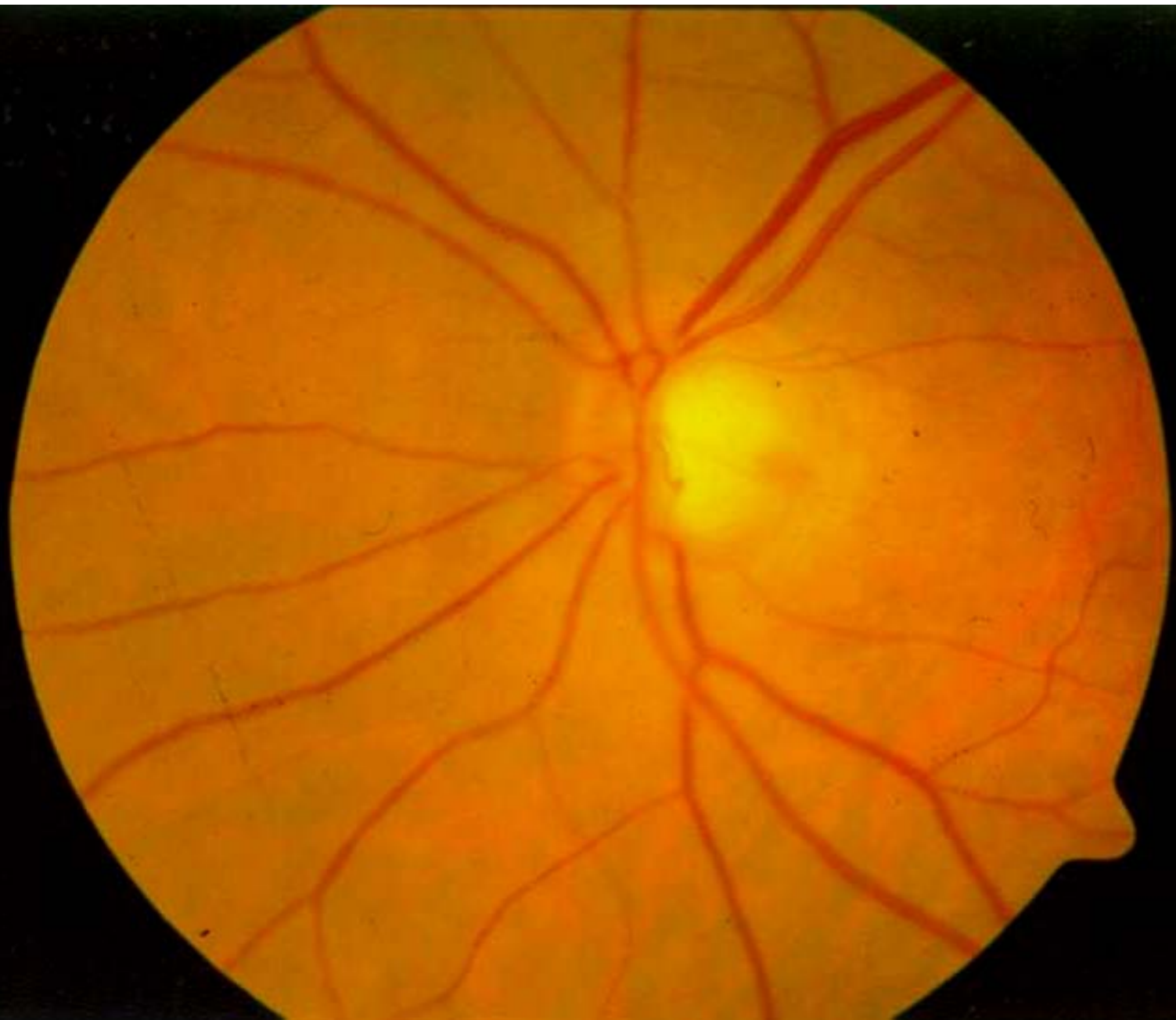
DM -7.74 DB P < 0.5%
DSM 6.75 DB P < 0.5%



Caso clínico N° 3

- Paciente de 74 años ,ojos claros, G.T.N
- En tto. Con timolol 0.5%
- P.I.O 16/16
- Ver exámenes

9 9 8 8 K E 10 1



3 2 5 5 10 0 1

CENTRAL 24-2 PRUEBA DE UMBRAL

MONITOR DE FIJACIÓN: MIRADA/PUNTO CIEGO

ESTÍMULO: III. BLANCO

DIÁMETRO DE PUPILA:

FECHA: 11-20-2003

OBJETIVO DE FIJACIÓN: CENTRAL

FONDO: 31.5 ASB

AGUDEZA VISUAL:

HORA: 9:25 AM

PERDIDAS DE FIJACIÓN: 0/15

ESTRATEGIA: SITA-STANDARD

RX: +4.00 DS DC X

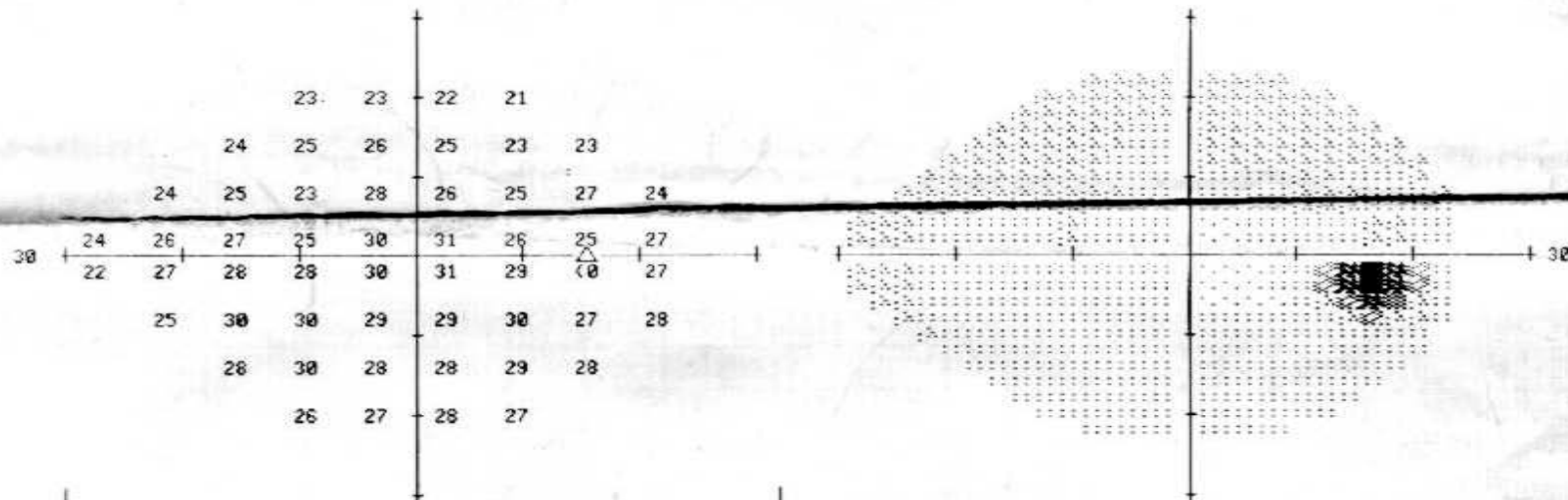
EDAD: 72

ERRORES FALSOS POS: 2 %

ERRORES FALSOS NEG: 0 %

TIEMPO: 06:26

FOVEAL: 34 DB



	-3	-3	-4	-4				
	-3	-3	-3	-4	-5	-4		
	-4	-5	-7	-2	-5	-4	-2	-4
-2	-3	-3	-6	-2	0	-4	-2	
-4	-2	-3	-4	-2	-1	-2	-2	
	-3	0	-1	-2	-2	-1	-3	-1
	-1	0	-3	-2	-1	-1		
	-2	-2	-1	-2				

		-2	-2	-3	-3				
		-2	-2	-2	-3	-4	-3		
		-3	-4	-6	-1	-4	-3	-1	-3
-1	-2	-2	-5	0	1	-3	-1		
-3	-1	-2	-3	-1	0	-1	-1		
	-2	1	0	-1	-1	0	-2	0	
		0	1	-2	-1	0	0		
		-1	-1	0	-1				


PHG
DENTRO DE LIMITES NORMALES

DM -2.52 DB P < 5%
DSM 1.72 DB

TOTAL
DESVIACIÓN

EJEMPLO
DESVIACIÓN





- QUE HACER?



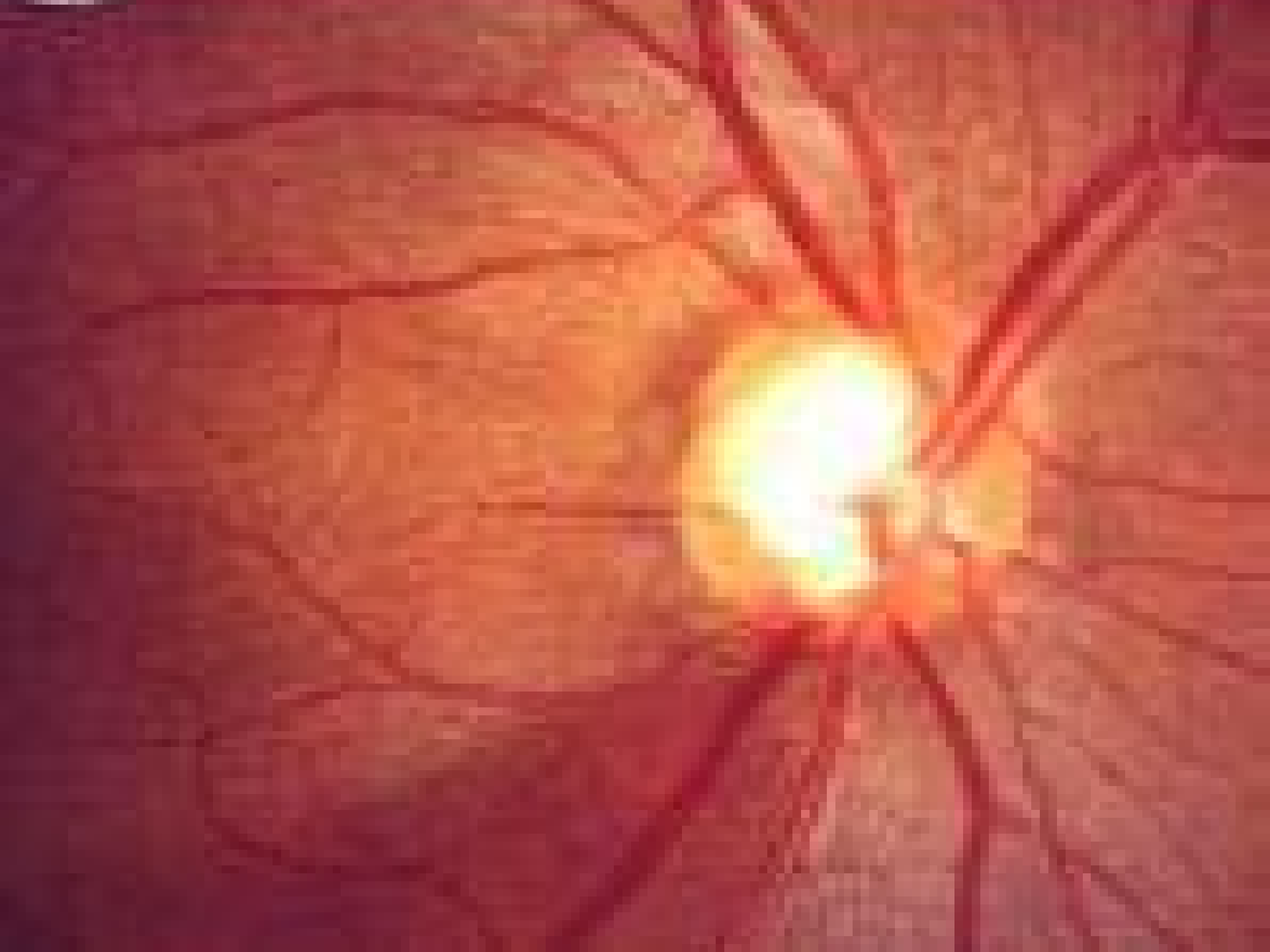
Bajar mas P.I.O

- Prostaglandina
- Combinación timolol-dorzolamida
- Combinación timolol-brimonidina



Caso clínico N° 4

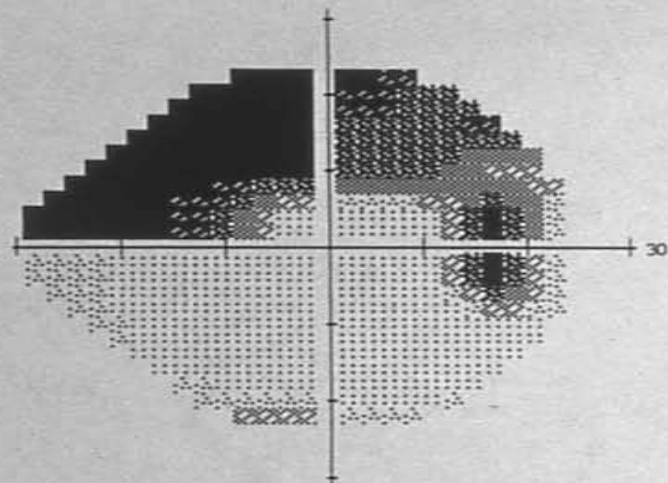
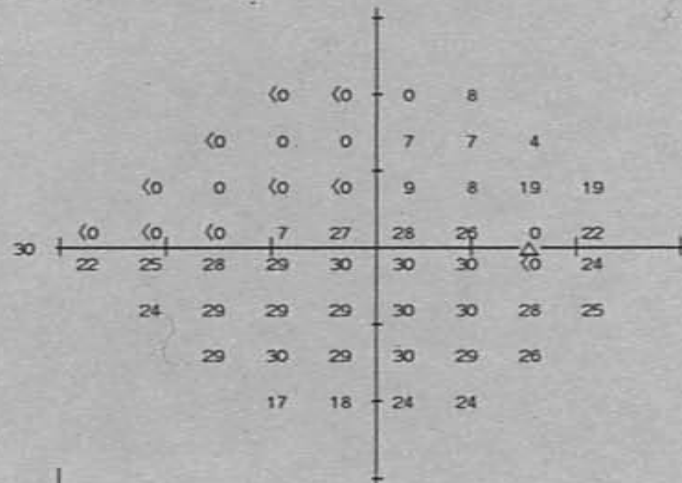
- Paciente de 71 años
- P.I.O. 24
- Ojos claros
- Córnea regular calidad



Errores Falsos Neg: 20 %

Tiempo: 07:44

Foveal: 32 dB



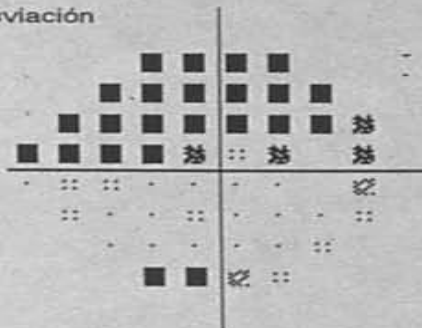
	-28	-28	-26	-17					
	-30	-28	-29	-22	-21	-23			
	-30	-29	-32	-32	-21	-21	-10	-9	
-28	-31	-32	-25	-4	-3	-5		-7	
-4	-4	-3	-2	-2	-2	-1		-5	
	-4	-1	-2	-3	-1	0	-2	-4	
		0	0	-1	0	-2	-4		
		-11	-11	-6	-5				

	-27	-27	-25	-16					
	-28	-27	-27	-21	-20	-22			
	-28	-28	-31	-31	-20	-20	-9	-8	
-27	-29	-31	-24	-3	-2	-4		-6	
-2	-3	-1	-1	0	-1	0		-4	
	-3	0	-1	-1	0	1	-1	-3	
		1	1	0	1	0	-2		
		-10	-10	-4	-3				

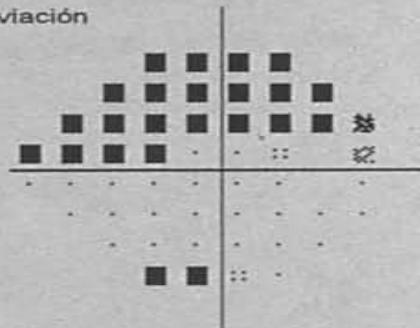
PHG
Fuera de limites normales

DM -11.28 dB P < 0.5%
DSM 12.70 dB P < 0.5%

Total
Desviación




Ejemplo
Desviación



:: < 5%
◻ < 2%
◻ < 1%
◼ < 0.5%

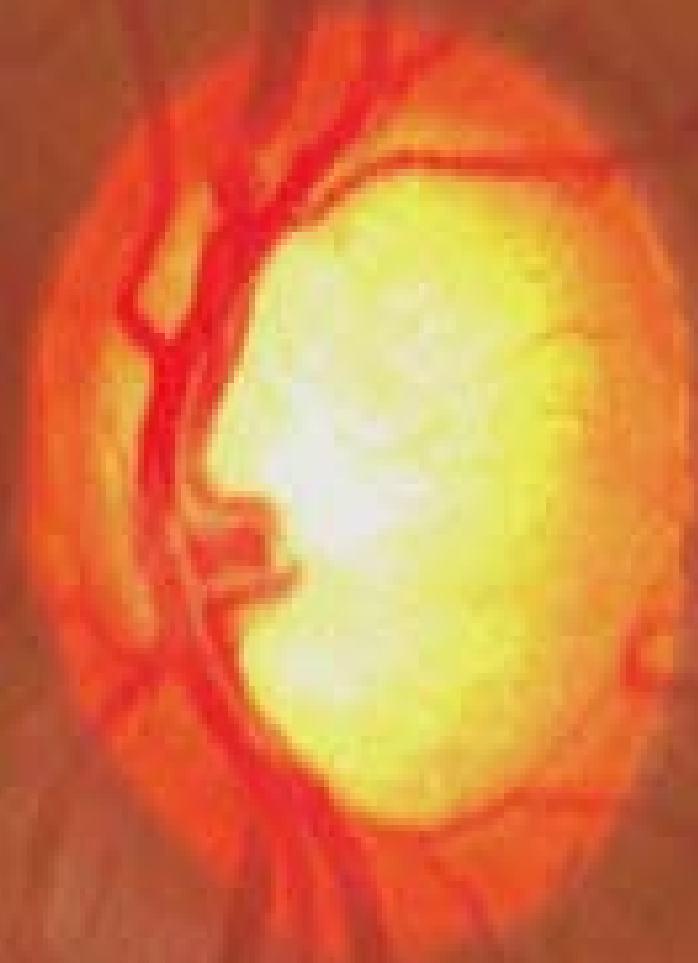CLINICA OFTALMOLOGICA
DE ANTIOQUIA S.A
SEDE CENTRO
TEL. 513 35 31
FAX. 513 23 55

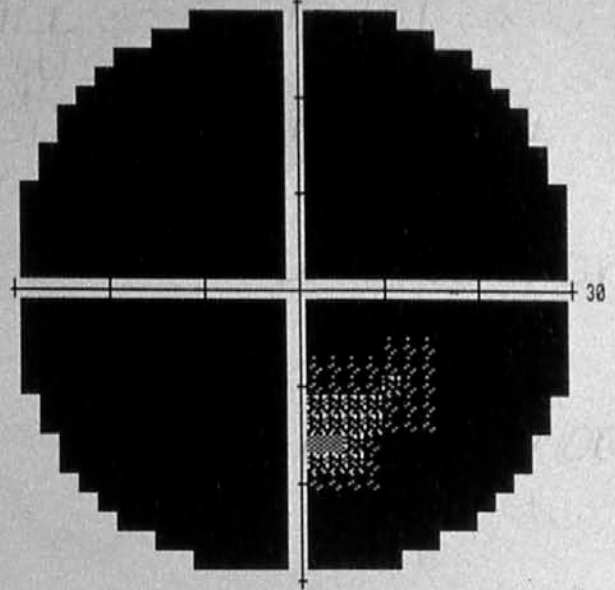

- 
-
- Que hacer?
 - Drogas?
 - Cuáles?
 - T.L.P.



Caso clínico N° 5

- Paciente de 57 años
- P.I.O de 19 con Latanoprost
- Ver excavación y CsVs






-26	-26	-27	-27						
-28	-29	-29	-29	-29					
-30	-30	-31	-32	-32	-32	-31	-29		
-30	-31	-32	-33	-33	-34	-33	-32	-31	-29
-31	-32	-34	-34	-35	-34	-33	-32	-29	
-31	-32	-34	-35	-35	-35	-34	-32	-29	
-31	-32	-33	-32	-34	-30	-25	-33	-31	-29
-32	-32	-31	-33	-17	-33	-32	-30		
-32	-32	-32	-32	-31	-30				
-31	-30	-30	-29						

3	3	3	3						
1	1	0	0	0	1				
0	-1	-2	-2	-2	-2	-1	0		
-1	-2	-2	-3	-4	-4	-4	-3	-1	1
-2	-2	-4	-5	-5	-5	-4	-2	0	
-2	-3	-5	-5	-6	-5	-4	-2	0	
-2	-3	-4	-2	-5	-1	5	-4	-2	1
-2	-3	-1	-4	13	-3	-2	-1		
-2	-2	-2	-2	-2	-2	-1			
-1	-1	0	0						


PHC
 FUERA DE LIMITES NORMALES

DM -31.60 DB P < 0.5%
 DSM 3.54 DB P < 2%

TOTAL
 DESVIACIÓN



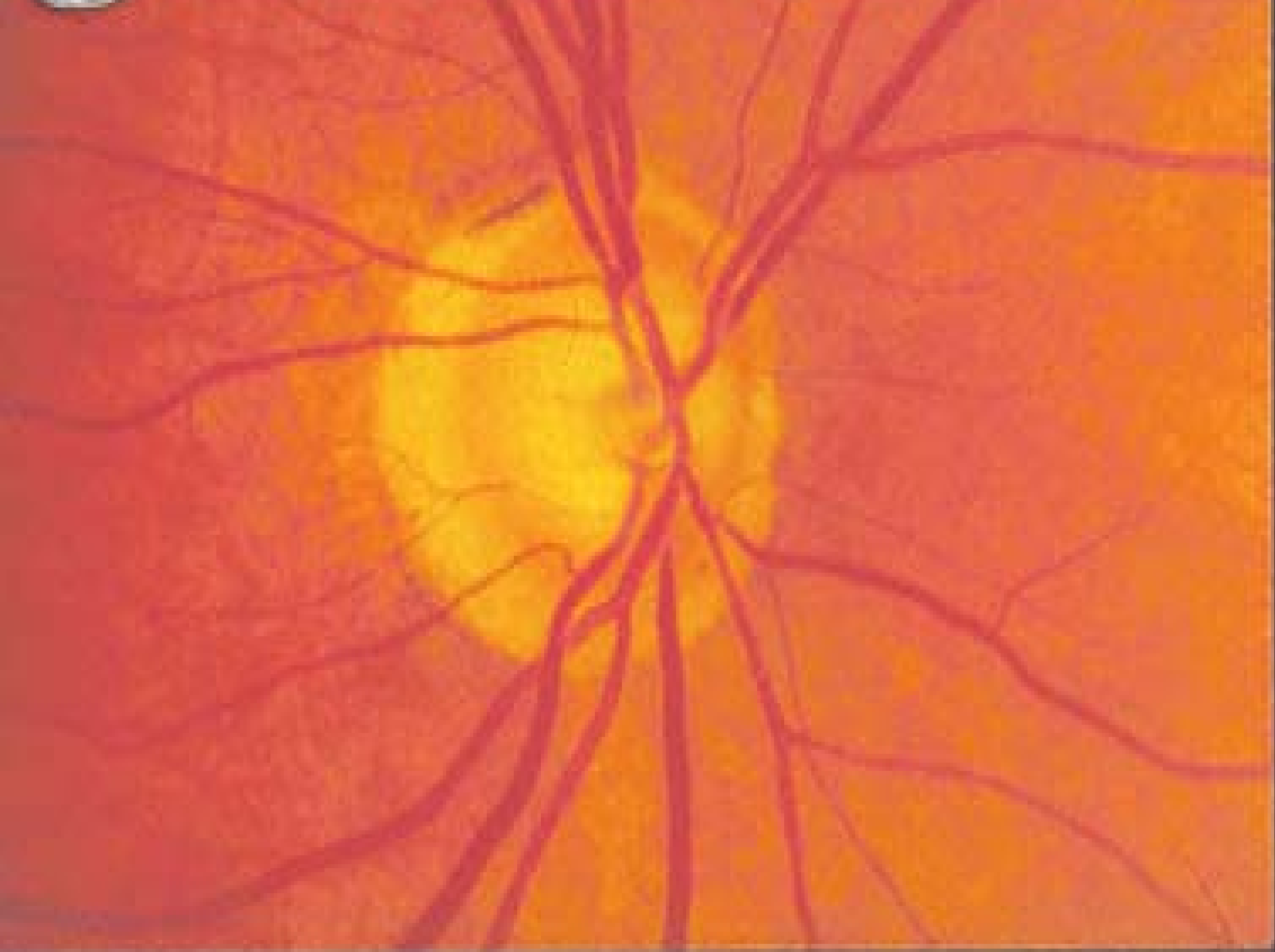
EJEMPLO
 DESVIACIÓN





Caso clínico N° 6

- Paciente de 69 años
- Glaucoma crónico de ángulo abierto
- Tratamiento con Travoprost
- P.I.O de 19/20
- Ver CsVs y Fondo de Ojo



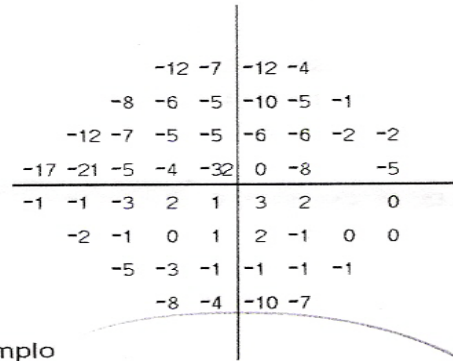

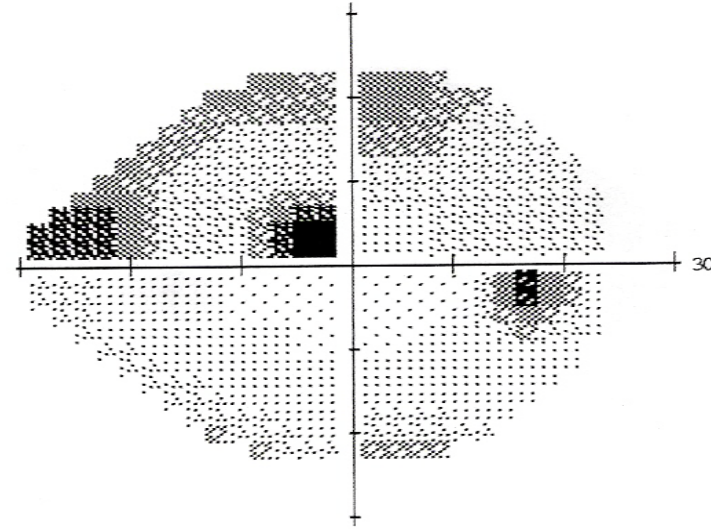
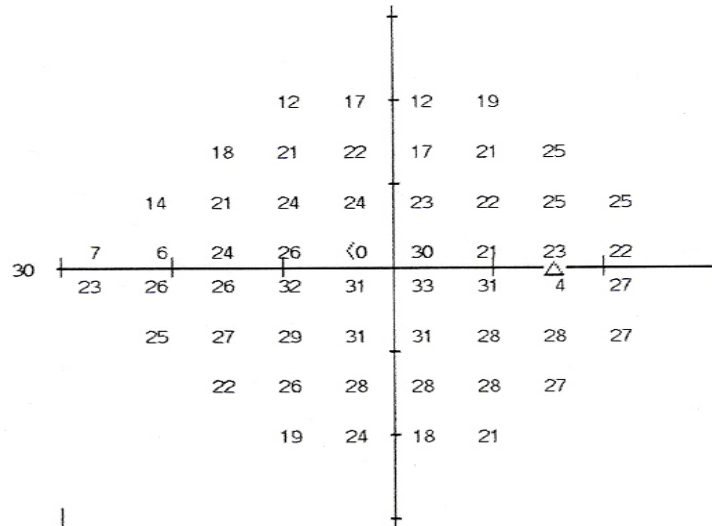
Central 24-2 Prueba de Umbral

Monitor de Fijación: Mirada/Punto Ciego
 Objetivo de Fijación: Central
 Perdidas de Fijación: 1/16
 Errores Falsos Pos: 1 %
 Errores Falsos Neg: 9 %
 Tiempo: 06:20
 Foveal: 37 dB

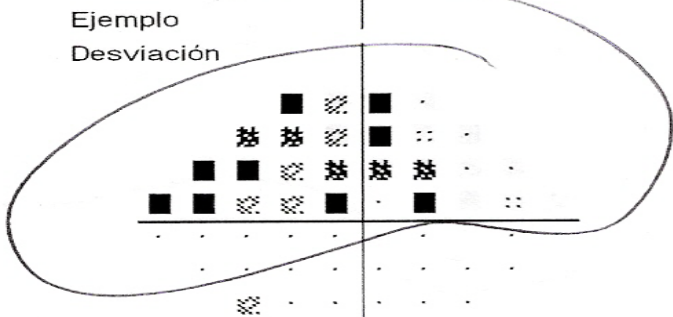
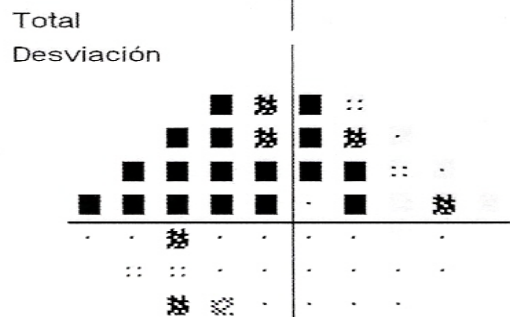
Estímulo: III, Blanco
 Fondo: 31.5 ASB
 Estrategia: SITA-Standard

Diámetro de Pupila: 4.0 mm
 Agudeza Visual:
 RX: +5.75 DS -0.75 DC X 90

Fecha: 08-10-2005
 Hora: 9:02 AM
 Edad: 69



PHG
 Fuera de limites normales
 DM -5.91 dB P < 0.5%
 DSM 6.94 dB P < 0.5%



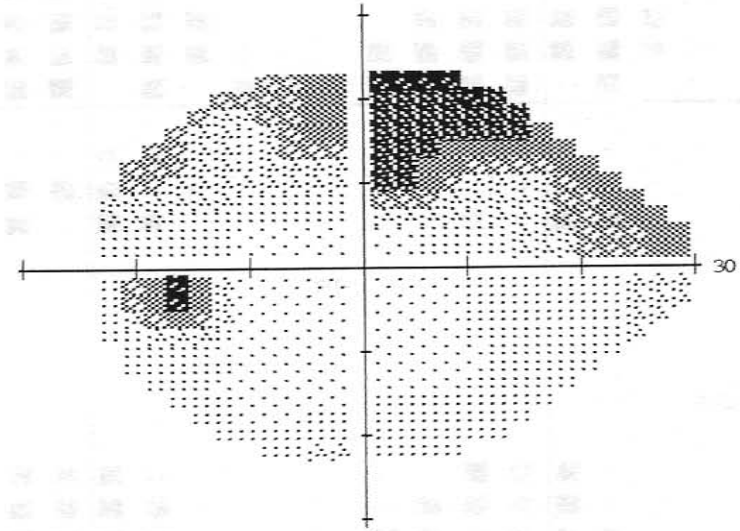

Monitor de Fijación: Mirada/Punto Ciego
 Objetivo de Fijación: Central
 Perdidas de Fijación: 1/16
 Errores Falsos Pos: 1 %
 Errores Falsos Neg: 0 %
 Tiempo: 05:46

Estimulo: III, Blanco
 Fondo: 31.5 ASB
 Estrategia: SITA-Standard

Diámetro de Pupila: 4.0 mm
 Agudeza Visual:
 RX: +5.75 DS -0.75 DC X 90

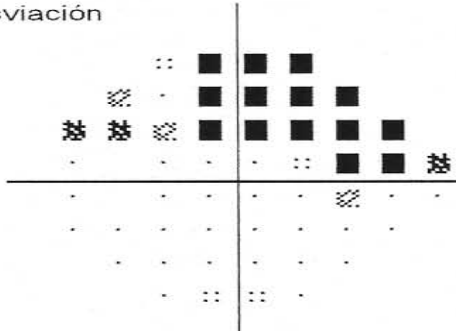
Fecha: 08-10-2005
 Hora: 9:12 AM
 Edad: 69

Foveal: 35 dB



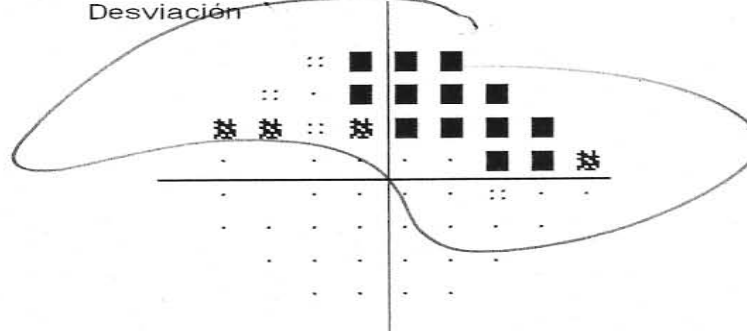
				-7	-12	-21	-22				
				-7	-2	-14	-20	-21	-16		
				-8	-8	-5	-6	-21	-7	-9	-16
				-2	0	-1	0	-3	-8	-10	-13
				-2	0	0	-1	-2	-4	-3	-3
				-1	0	1	0	0	0	-2	-2
				-1	2	0	-1	-1	1		
				-1	-4	-3	-3				

Total
Desviación



				-7	-12	-21	-22				
				-6	-1	-14	-20	-21	-16		
				-8	-7	-5	-6	-21	-6	-9	-16
				-2	0	0	0	-3	-8	-9	-13
				-1	0	0	-1	-1	-3	-3	-3
				-1	0	1	1	0	0	-2	-2
				-1	2	0	0	-1	1		
				-1	-4	-3	-3				

Ejemplo
Desviación



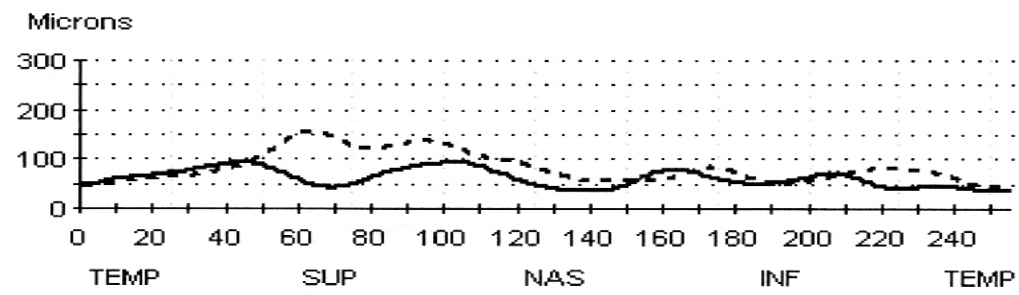
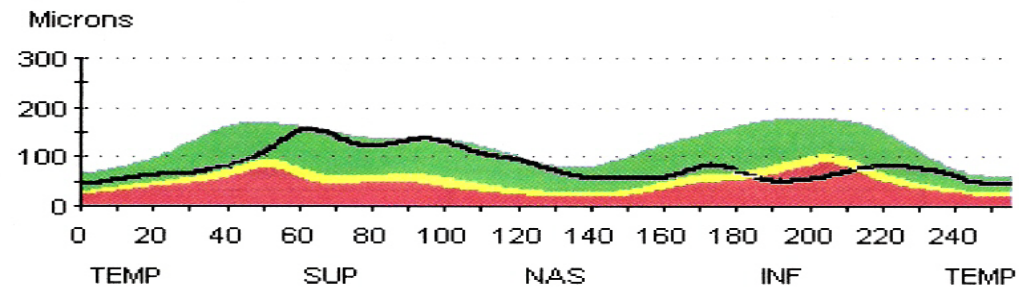
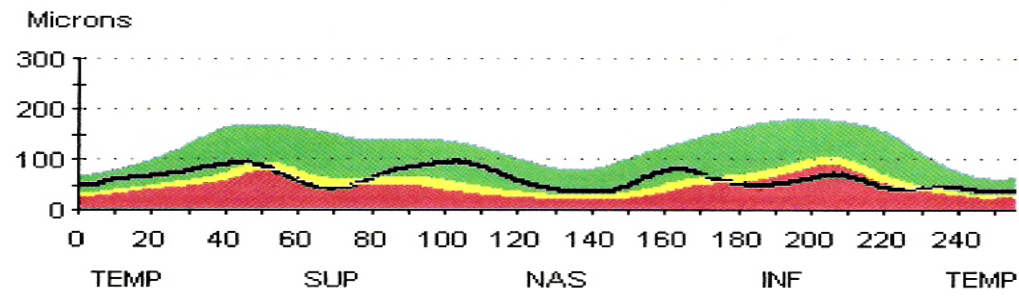
PHG
Fuera de limites normales

DM -4.65 dB P < 0.5%
 DSM 6.75 dB P < 0.5%

DOB: 8/13/1935, ID: 21274172, Female

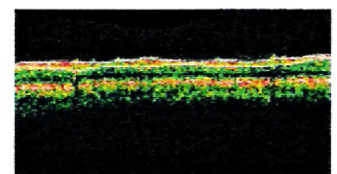
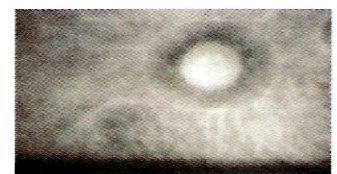
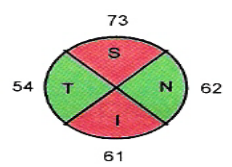
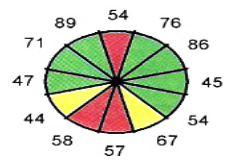
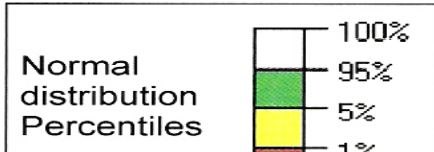Scan Date: 4/26/2006

Scan Length: 10.87 mm



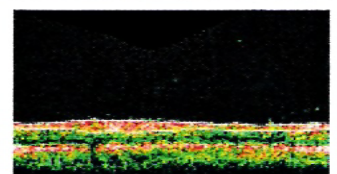
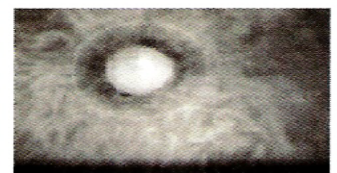
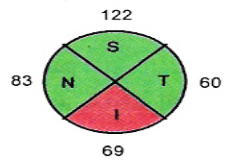
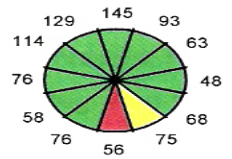
————— OD - - - - - OS

OD	Scans used	1, 2, 3
OS	Scans used	1, 2, 3



OD


Signal Strength (Max 10)	9
--------------------------	---



OS

Signal Strength (Max 10)	10
--------------------------	----

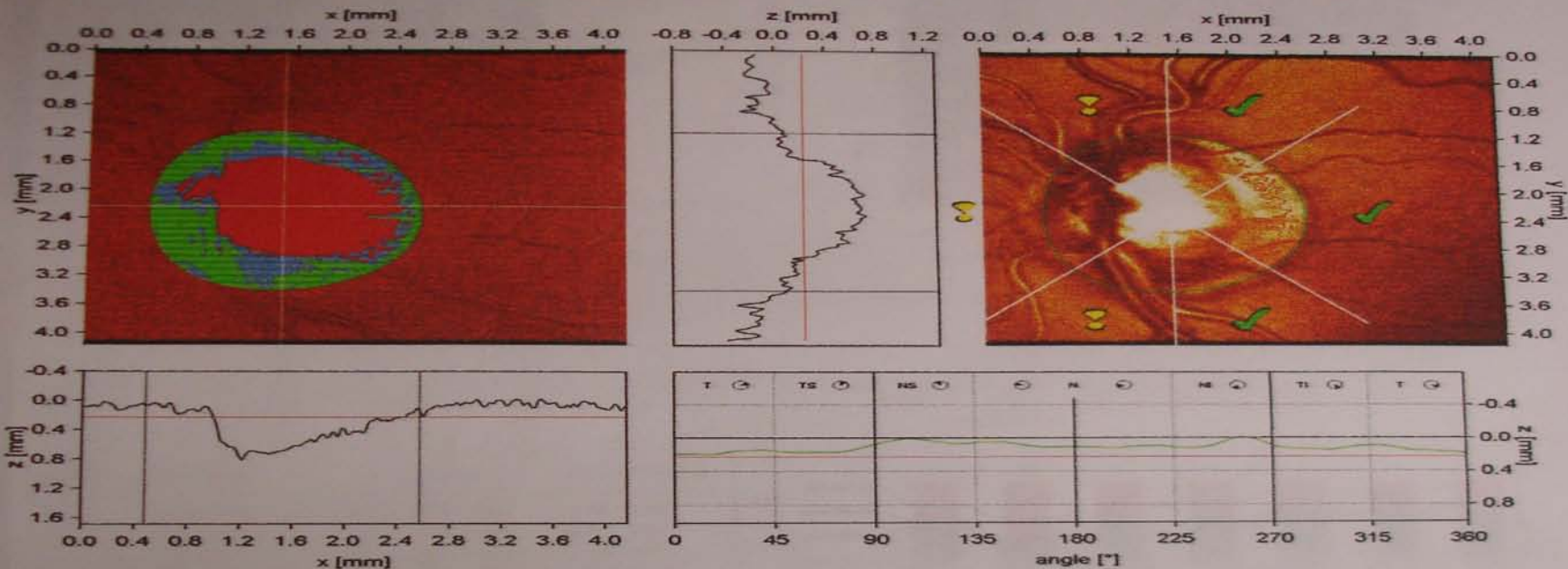
	OD (N=3)	OS (N=3)	OD-OS
Imax/Smax	0.85	0.54	0.31
Smax/Imax	1.18	1.86	-0.67
Smax/Tavg	1.76	2.61	-0.85
Imax/Tavg	1.49	1.41	0.08
Smax/Navg	1.53	1.89	-0.36
Max-Min	60.00	112.00	-52.00
Smax	94.00	156.00	-62.00
Imax	80.00	84.00	-4.00
Savg	73.00	122.00	-49.00



- QUE HACER?

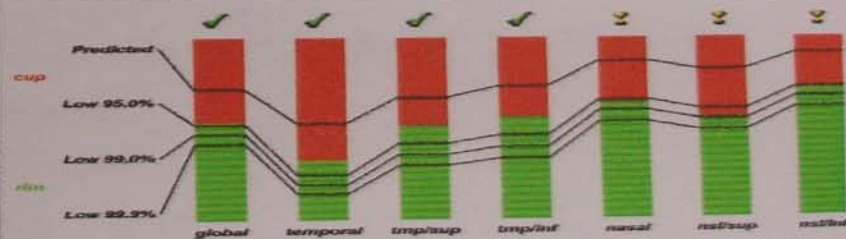Patient: HENAO HERNANDEZ, VICTOR JOSE
Sex: male DOB: 23/May/1956 Pat-ID: ---
Examination: Date: 5/Oct/2004
Scan: Focus: 3.00 dpt Depth: 3.75 mm Operator: BETTY HURTADO

OS



Stereometric Analysis ONH

Disk Area	3.797 mm ²
Cup Area	1.755 mm ²
Rim Area	2.043 mm ²
Cup Volume	0.428 cmm
Rim Volume	0.268 cmm
Cup/Disk Area Ratio	0.462
Linear Cup/Disk Ratio	0.680
Mean Cup Depth	0.251 mm
Maximum Cup Depth	0.680 mm
Cup Shape Measure	-0.143
Height Variation Contour	0.205 mm
Mean RNFL Thickness	0.113 mm
RNFL Cross Sectional Area	0.779 mm ²
Reference Height	0.227 mm
Topography Std Dev.	17 μm



Comments:

DR: DIEGO ISAZA

Date: 5/Oct/2004 Signature:

(*) Moorfields regression classification (Ophthalmology 1998; 105: 1557-1563).
Classification based on statistics. Diagnosis is physician's responsibility.

Classification: Borderline (*)

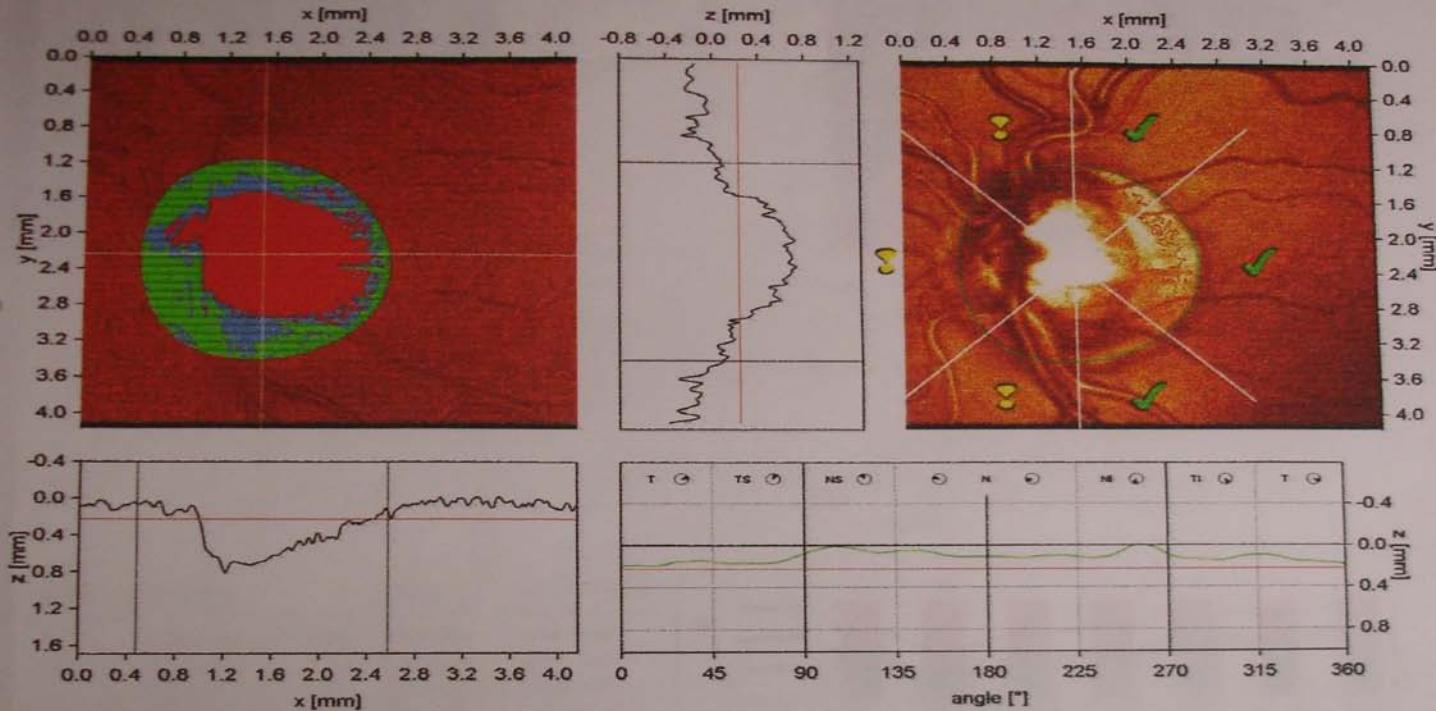
22 14:37

Patient: HENAO HERNANDEZ, VICTOR JOSE
Sex: male DOB: 23/May/1956 Pat-ID: ---

Examination: Date: 5/Oct/2004

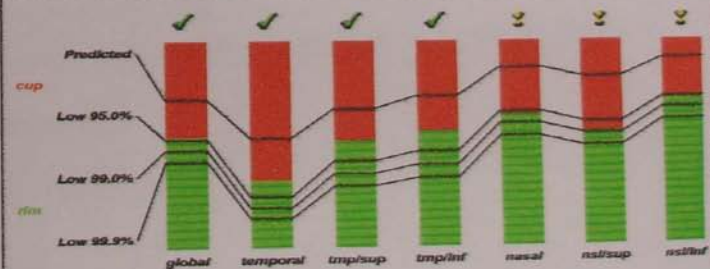
OS

Scan: Focus: 3.00 dpt Depth: 3.75 mm Operator: BETTY HURTADO



Stereometric Analysis ONH

Disk Area	3.797 mm ²
Cup Area	1.755 mm ²
Rim Area	2.043 mm ²
Cup Volume	0.428 cmm
Rim Volume	0.268 cmm
Cup/Disk Area Ratio	0.462
Linear Cup/Disk Ratio	0.680
Mean Cup Depth	0.251 mm
Maximum Cup Depth	0.660 mm
Cup Shape Measure	-0.143
Height Variation Contour	0.205 mm
Mean RNFL Thickness	0.113 mm
SNFL Cup Sectional Area	0.379 mm ²



Comments:

DR: DIEGO ISAZA

22 14:37